Regionale Therapieverfahren bei Lebermetastasen unterschiedlicher Primärtumoren: Lokale Chemotherapie und Thermoablation

Thomas J. Vogl, Katrin Eichler und Stephan Zangos

19.1 Einleitung – 238

19.2 Inzidenz und Epidemiologie von Lebermetastasen – 238

19.3 Kriterien für eine Ablation – 239

19.4 Primär resektable Lebermalignome – 240

19.5 Fragestellung zur Indikation regionaler Therapien von Lebermetastasen – 241

19.6 Transarterielle Chemoembolisation (TACE) – 242
19.6.1 Prinzip und Indikationen der TACE – 242
19.6.2 Technik der transarteriellen Chemoembolisation (TACE) – 243
19.6.3 Mögliche Komplikationen der TACE – 243
19.6.4 Radiofrequenzablation (RFA) und Mikrowellenablation (MWA) – 245
19.6.5 Laserinduzierte Thermotherapie (LITT) – 246

Literatur – 247

19.1 Einleitung

Maligne Tumorerkrankungen in einem metastasierten Stadium wurden bisher in palliativer Intention behandelt. Neueste Fortschritte im Bereich der Bildgebung, der perioperativen Behandlung, der chirurgischen und interventionell regionalen Therapie sowie die Einführung wirksamer Chemotherapieprotokolle haben zu einer signifikanten Prognoseverbesserung für diese Patientengruppen geführt [1]. Dabei sind Faktoren wie die Tumorgröße, Anzahl der Metastasen sowie vorhandene Restleber entscheidende Parameter für eine entsprechende Indikationsstellung [2]. Der Fokus ist dabei gerichtet auf die noch funktionierende Restleber. Unabhängig von der zugrunde liegenden Histologie muss bei der Therapieentscheidung bei Lebermetastasen prinzipiell zwischen palliativer Therapie, symptomatischer Therapie und neoadjuvanter Therapieindikationsstellung bis hin zur kurativen Therapie unterschieden werden. In der Regel sind heute insbesondere beim kolorektalen Karzinom die Therapiekonzepte der Behandlung von Metastasen multimodal.

19.2 Inzidenz und Epidemiologie von Lebermetastasen

Maligne Raumforderungen der Leber sind zu 90% Metastasen verschiedener Primärtumoren, 10% aller Malignome der Leber basieren auf der Präsenz von hepatozellulären Karzinomen und cholangiozellulären Karzinomen [3, 4, 5]. In der Gruppe der klinisch relevanten Lebermetastasen stellen die Metastasen des kolorektalen Karzinoms die häufigste und wichtigste Tumorentität dar [6]. Weitere 20% verteilen sich auf Lebermetastasen des Mammakarzinoms, Pankreas-, Magen- und Lungenneoplasien. Weiterhin finden sich Lebermetastasen auch bei neurokrinen Tumoren und malignen Melanomen [6].

Derzeit erkranken in Deutschland ca. 70.000 Menschen pro Jahr am kolorektalen Karzinom. Im Krankheitsverlauf treten bei 40% der Patienten Lebermetastasen auf, diese liegen in 20% der Fälle bereits bei der Erstdiagnose vor (synchrone Metastasierung). Metachrone Metastasierungen treten bei weiteren 15–20% auf [6].

Die therapeutische Strategie bei Lebermetastasen des kolorektalen Karzinoms beruht auf einer interdisziplinären Entscheidung aus den Gebieten der onkologischen Chirurgie, der Onkologie mit Chemotherapie, der Gastroenterologie und der Radiologie.

Für die präinterventionelle, prächirurgische und präonkologische Diagnostik müssen bei Lebermetastasen folgende Punkte evaluiert werden:

- Evaluation von Größe, Anzahl, Verteilung der Läsionen in der Leber,
- Differenzierung von malignen Veränderungen wie Lebermetastasen gegenüber benignen Veränderungen,
- Abschätzungen der lokalen Resektabilität oder Möglichkeit einer Ablation oder lokalen Chemotherapie/SIRT,
- Ausschluss extrahepatischer Metastasen,
- Ausschluss von Rezidiven des Primärtumors,
- präoperative Einschätzung des noch vorhandenen funktionell regelhaften Leberparenchyms.

Als präoperatives Diagnostikverfahren stellt die Sonographie mit der B-Bild-Sonographie sowie kontrastmittelverstärkter Sonographie (CEUS) die einfachste Methode dar. Mittels CT und MRT können die Lokalisation der Metastasen, extrahepatische Tumormanifestation sowie Lokalrezidive erfasst, dargestellt und diagnostisch eingeordnet werden. Mittels MRT und kontrastmittelverstärkter MRT können Gefäßinvasionen optimal ausgeschlossen und eine Volumetrie der Leber durchgeführt werden, mittels einer ^{18}F-Fluorodeoxygluxoxe-Positronenemissions-Tomographie (FDG-PET) kann ein möglichst exaktes Staging der Tumorerkrankung vorgenommen werden [7].

Kontrovers wird derzeit der Stellenwert einer präoperativen Verifizierung von Metastasen durch eine Biopsie diskutiert. Bei potentiell resektablen Befunden kann auf die Biopsie verzichtet werden, insbesondere aufgrund des Risikos von Implantationsmetastasen entlang des Stichkanals. Die Entscheidung sollte jeweils in den interdisziplinären Tumorboards besprochen werden.

19.3 Kriterien für eine Ablation

Die chirurgische Disziplin definiert bei fokalen Lebermalignomen den Unterschied zwischen Resektabilität, potentieller Resektabilität und Irresektabilität. Die Zielsetzung ist bei der Resektion die R0-Resektion intra- wie extrahepatisch mit abgrenzbarem Absetzungsrand zum Tumor. Weiterhin muss eine ausreichende Leberfunktion nach der Resektion gewährleistet sein. Weiteres Ziel ist eine geringe Morbidität und Letalität (Abb. 19.1).

Als potentiell resektabel sind Lebermalignome definiert, die zu diesem Zeitpunkt zwar eine R0-Resektion nicht erlauben, die aber im Rahmen multimodaler Therapiekonzepte möglicherweise erreichbar erscheinen. Die UICC-Stadieneinteilung ist dabei wie folgt:

- Stadium 4a: einfach resezierbare Lebermetastasen,
- Stadium 4b: resektable Lebermetastasen,
- Stadium 4c: Lebermetastasen, die durch Downstaging resektabel werden,
- Stadium 4d: Lebermetastasen, die wahrscheinlich nicht resektabel werden,
- Stadium 5a und b: resektable Lebermetastasen mit dem Vorliegen von extrahepatischen Tumormanifestationen.

Entscheidend ist dabei insbesondere der Erfolg, nämlich das Erreichen einer R0-Resektion von Lebermetastasen im Rahmen der Leberchirurgie; hierbei ist das adäquate Restvolumen von entscheidender Bedeutung (future liver remnant, FLR). Als Kontraindikationen für die Resektabilität gelten irresektable extrahepatische Tumormanifestationen, ein Metastasen-Befall von mehr als 70% der Leber, allgemeine Inoperabilität, Tumorbefall aller drei Lebervenen.

Übertragen auf die thermische Ablation und lokale intraarterielle Therapieverfahren, muss damit auch unterschieden werden zwischen potentiell abladierbaren und ablativ zu therapierenden Herden. Die Einschlusskriterien beinhalten dabei primär entweder irresektable Lebermetastasen oder Zustand nach vorausgegangenen Resektionen. Eine schlechtere Prognose gilt auch für Patienten, die mit Thermoablation behandelt werden, insbesondere bei

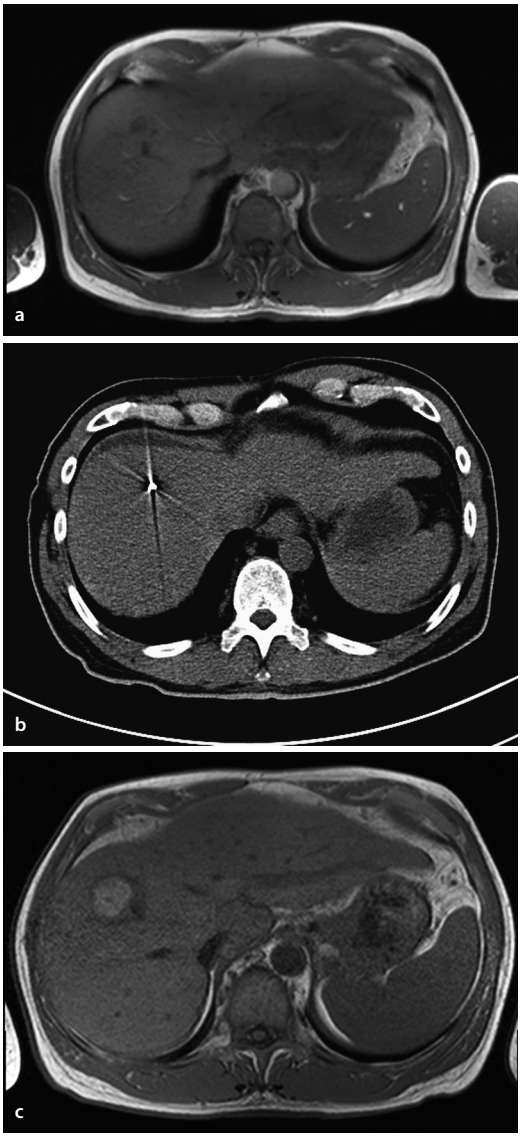

Abb. 19.1 Thermoablation eines Leberzellkarzinoms; (**a**) MRT-Sequenz vor Ablation; (**b**) CT-Kontrolle des Mikrowellenapplikationssystems innerhalb des Tumors; (**c**) MRT-Kontrolle 24 Stunden nach der Ablation, komplette Ablation erzielt, keine lokalen Komplikationen, keine Hämorrhagie, keine Einblutung

- extrahepatischer Tumormanifestation,
- fortgeschrittenem Stadium des Primärtumors mit regionalen Lymphknotenmetastasen,
- synchroner Lebermetastasierung,
- tumorinfiltriertem Resektionsrand.

Tab. 19.1 Score zur Einschätzung der Prognose kolorektaler Lebermetastasen nach Nordlinger [7]

A: 1 Punkt pro zutreffendem Kriterium						
Alter > 60 Jahre	Durchmesser größte Metastase > 5 cm	positiver Lymphknotenstatus Primarius	Primärtumorstadium > pT3	Tumorfreies Intervall < 2 Jahre	Anzahl Metastasen > 4	Resektionsabstand < 1 cm

B: Punktsumme ergibt Zugehörigkeit in Risikogruppe		
Punkte	Risiko	2-Jahres-Überlebensrate
0–2	Gering	79%
3–4	Mittel	69%
5–7	Hoch	43%

Tab. 19.2 Clinical Risk Score für kolorektale Lebermetastasen nach Fong [8]

jeweils 1 Punkt für:	Größe der Einzelmetastasen > 5 cm Krankheitsfreies Intervall < 12 Monate Anzahl der Metastasen > 1 Nodal positiver Primärtumor CEA (karzinoembryonales Antigen) > 200 ng/ml
Punkte	5-Jahres-Überlebensrate
0–1	57%
2	47%
3	16%
4	8%
5	0%

Als klinische Indikationsstellung zur Resektion von Lebermetastasen des kolorektalen Karzinoms gilt der Nordlinger-Score [8] (Tab. 19.1) sowie der Clinical Risk Score nach Fong [9] (Tab. 19.2). Bei beiden Systemen verschlechtert sich die Risikoprognose des Patienten mit einer zunehmenden Zahl der definierten Risikofaktoren.

19.4 Primär resektable Lebermalignome

Beim Vorliegen einer primären Resektabilität ist derzeit die A0-Resektion ein adäquates Vorgehen; alternativ bei einer Größe bis 3 cm kommt die Durchführung einer thermischen Ablation mittels Techniken wie der Radiofrequenzablation (RFA), der Mikrowellenablation (MWA) und der laserinduzierten Thermotherapie (LITT) in Frage. Die Rolle einer neoadjuvanten Chemotherapie bezüglich des Überlebensvorteils ist hierbei nicht geklärt.

Für die jeweilige Therapieentscheidung sind tumorbiologische Faktoren von außerordentlicher Bedeutung. Patienten mit solitären metachronen Metastasen oder auch oligonodulären Metastasen sollten primär ablativen bzw. resektiven Verfahren zugeführt werden. Bei Patienten mit primär resektablen, multifokalen, synchron aufgetretenen Metastasen sollte neoadjuvant vorbehandelt werden.

Eine neoadjuvante lokale Chemotherapie in Form einer Chemoperfusion und Embolisation dient dabei

- zur Reduktion der Tumorlast,
- ggf. zum Erreichen einer funktionellen Möglichkeit zur Resektion oder Ablation.

Ähnlich wie bei einer Resektion können mithilfe einer neoadjuvanten regionalen Chemotherapie, Perfusion und Embolisation etwa 20–40% der Patienten von einem nicht abladierbaren Befund in ein kurativ abladierbares Stadium geführt werden.

Systemisch kommen im Rahmen palliativer Therapiekonzepte bei kolorektalen Karzinomen Chemotherapieschemata wie FOLFOX oder FOLFIRI zum Einsatz (Tab. 19.3). Die Ansprechrate kann durch die gleichzeitige Therapie mit monoklonaren Antikörpern wie Cetuximab oder Bevacizumab weiter gesteigert werden.

Tab. 19.3 Schemata für die neoadjuvante Chemotherapie kolorektaler Lebermetastasen

Folfox	Folfiri
Oxaliplatin 5-Fluorouracil Folinsäure	Irinotecan 5-Fluorouracil Folinsäure
Bei KRAS-Wildtyp + Cetuximab oder + Bevacizumab	

Durch die Blockade des epithelialen Wachstumsfaktor-Rezeptors (EGFR) hemmt der monoklonare Antikörper Cetuximab nachgeschaltete Signaltransduktionswege. Derzeit wird Cetuximab bei Tumoren eingesetzt, die einen KRAS-Wildtyp aufweisen (60% aller Patienten mit kolorektalem Karzinom). Hierbei ist eine Steigerung der Ansprechquoten zu erzielen, wobei in der CELIM-Studie Ansprechraten bis zu 70% beschrieben wurden [10]. In der Crystal-Studie wurden diese Daten bestätigt. Weniger Daten gibt es derzeit zu einem zusätzlichen Einsatz von Bevacizumab, jedoch lassen sich wohl Ansprechraten steigern. Sollte unter einer systemischen Chemotherapie ein komplettes Ansprechen verifiziert werden, kann davon ausgegangen werden, dass es sich hier um eine komplette Remission handelt. Studien konnten zeigen, dass hier in der Pathologie in der Regel Tumorzellen verifiziert werden können [7]. Mögliche Nebenwirkung, insbesondere bei einer Oxaliplatin-basierten Chemotherapie, kann eine Lebertoxizität sein, die zum Bild einer »chemo blue liver« führen kann. Ursächlich ist eine sinusoidale Obstruktion. Die Substanz Irinotecan kann zu einer chemotherapieassoziierten Steatosis hepatis (CASH-Syndrom) führen. Weitere interventionelle Möglichkeiten wie eine Pfortadervenenembolisation und chirurgische Pfortaderligatur kommen zur Anwendung, wenn Metastasen zwar technisch resektabel scheinen, aber das verbleibende Restgewebe (future liver remnant [FLR]) ein zu kleines Volumen aufweisen würde. Interventionell wird dabei eine Pfortaderembolisation selektiv über einen transhepatischen Zugang durchgeführt. Eine Hypertrophie des kontralateralen Leberanteils ermöglicht dann im Abstand von 4–6 Wochen in einer relevanten Prozentzahl der Fälle eine Resektion. Bei lebergesunden Patienten kann dabei das FLR durchschnittlich um 9% gesteigert werden und ermöglicht damit bei 50% der Patienten die Resektion. Alternativ kann eine operative Pfortaderligatur durchgeführt werden.

Die hepatobiliäre Chirurgie definiert dabei bei einem ausgedehnten bilobären Befall von Lebermetastasen die Möglichkeit einer zweizeitigen Leberresektion (two-stage hepatectomy). Nachteile sind die Stimulation des metastatischen Wachstums in dem verbliebenen Lebergewebe, welches hypertrophiert. Dies kann im Einzelfall zu einer Progressive-disease-Situation führen.

Alternativ wird in dem FLR in einer ersten Operation durch Minorresektion Tumorfreiheit erzielt und der Leberlappen, der die Haupttumorlast trägt, belassen. Es erfolgt eine ipsilaterale Pfortaderligatur, die dann zur Hypertrophie anregt.

Diese Konzepte können auch auf die Intervention unter Einsatz von TACE und Ablation übertragen werden. Insbesondere bieten sich hier Konzepte an in Verbindung mit TACE, Ablation und Resektion.

In enger Kooperation mit leberchirurgischen Zentren kann bei intraoperativen Befunden, die nicht R0-resezierbar sind, durch lokale Ablationsverfahren die Prognose verbessert werden. Eine Mehrzahl der Studien gibt es hier zur RFA, die sowohl perkutan als auch laparoskopisch intraoperativ anwendbar ist [11]. Weitere thermische Ablationsverfahren stellen dann die MWA und die LITT dar.

19.5 Fragestellung zur Indikation regionaler Therapien von Lebermetastasen

Klärung der Therapieindikationsstellung:
- Intention: kurativ, palliativ, zytoreduktiv
- allgemeine Resektabilität
- Entität des Primärtumors und spezifische Prognose
- Befall von Organsystemen:
  - solitär hepatisch, extrahepatisches Befallsmuster
  - Lunge, Lymphknoten
- perioperatives, periinterventionelles Risiko

- Konversion primär nicht resektabler in eine resektable Situation
- primär nicht abladierbare Läsion in eine abladierbare Situation

Zu beantwortende Fragestellungen beinhalten in der Regel:
- Anzahl der Metastasen
- Größe der Metastasen
- extrahepatische Tumormanifestationen

19.6 Transarterielle Chemoembolisation (TACE)

Die transarterielle Chemoembolisation (TACE) als eine Behandlungsmaßnahme der irresektablen, chemotherapierefraktären, primären (CCC) und sekundären (Lebermetastasen verschiedener Primärtumoren) Lebermalignome wird anhand des lokalen Tumoransprechens, des klinischen Ansprechens und der Überlebensdaten evaluiert.

19.6.1 Prinzip und Indikationen der TACE

Die TACE ist ein Katheter-basiertes minimalinvasives, loko-regionales Verfahren zur Behandlung inoperabler Malignome der Leber und ist definiert als ein selektives Verfahren, bei dem die Applikation eines oder mehrerer Zytostatika mit gleichzeitiger gezielter Okklusion tumorversorgender Arterien kombiniert wird.

Für Patienten mit inoperablen Malignomen der Leber ist TACE ein effektives und empfehlenswertes Behandlungsverfahren. In den letzten Jahren wurde das Konzept der TACE im Behandlungsmanagement von Patienten sowohl bei Lebermetastasen des kolorektalen Karzinoms und des Mammakarzinoms als auch bei irresektablem hepatozellulärem Karzinom (HCC) angewandt [12, 13, 14].

Der Erfolg einer TACE ist abhängig von der Gefäßanatomie und dem TACE-Konzept. Das TACE-Konzept basiert auf der dualen Blutversorgung der Leber, d. h., dass die Blutversorgung eines Lebertumors durch die Äste der A. hepatica und nur in geringem Maß durch Pfortaderäste erfolgt, wobei das gesunde Leberparenchym seine Blutversorgung überwiegend über die V. portae und nur zu einem kleinen Teil über die A. hepatica bezieht. Diese Erkenntnis gibt die Möglichkeit, die arteriellen Tumorgefäße mit einem Angiographiekatheter aufzusuchen und so Lebertumore gezielt zu behandeln. Durch Applikation eines Zytostatikums und folgender Embolisation der tumorversorgenden Gefäße wird die Kontaktzeit des Zytostatikums mit dem Tumorgewebe verlängert und gleichzeitig eine Tumorhypoxie induziert. Gegenüber der systemischen Applikation des Chemotherapeutikums können so die systemischen Nebenwirkungen auf ein Mindestmaß beschränkt und die Wirksamkeit gesteigert werden. Die Embolisation der den Lebertumor versorgenden Arterien verursacht eine Nekrose im Bereich des Tumors, während das normale Leberparenchym fast unberührt bleibt. Es hat sich gezeigt, dass die durch Hypoxie bedingten Schäden auch die vaskuläre Permeabilität erhöhen und so das Eindringen von Zytostatika in den Tumor fördern. Dabei haben Anzahl der Tumorläsionen sowie deren Lage, Größe und Blutversorgung Einfluss auf das Tumoransprechen.

Abhängig vom Ort des Gefäßverschlusses können schnell intra- und extrahepatische Kollaterale entstehen, die den embolisierten Bereich weiterversorgen. Man versucht, durch kürzere temporäre und oft wiederholte Gefäßembolisationen eine Kollateralenbildung so weit wie möglich zu minimieren. Es muss auch beachtet werden, dass weit zentral durchgeführte Gefäßembolisationen am schnellsten zur Bildung der unerwünschten Kollateralen führen. Bei zu weit peripher durchgeführter Gefäßembolisation kann wiederum zusätzlich die portalvenöse Perfusion beeinträchtigt werden. Vorteilhaft ist der kapillare Verschlusstyp, der mit kleinen, partiell resorbierbaren, gefäßokkludierenden Partikeln erreicht werden kann. Das Verfahren kann nahezu beliebig oft wiederholt werden. Nach dem Prinzip des kapillaren Verschlusstyps wirkt Lipiodol, das nicht nur therapeutische, sondern auch diagnostische Eigenschaften aufweist.

Bei Inoperabilität der Lebertumore sowie bei fehlendem Ansprechen auf systemische Chemotherapie wird TACE als alternative Methode angesehen. Die TACE wird ebenfalls zur Behandlung eines nicht beeinflussbaren Kapsel- oder Deh-

nungsschmerzes, zur Vorbehandlung vor Resektion und postoperativ zur Behandlung verbliebener Tumorreste eingesetzt.

19.6.2 Technik der transarteriellen Chemoembolisation (TACE)

Die TACE gehört zu den minimalinvasiven Verfahren, die durch einen arteriellen Zugang durchgeführt werden. Nach sterilem Abdecken der Leistenregion sowie Infiltration eines Lokalanästhetikums wird in Seldinger-Technik die A. femoralis superficialis retrograd punktiert. Anschließend wird eine Schleuse in den Stichkanal platziert. Durch die Schleuse wird ein Angiographiekatheter eingeführt und ein jodhaltiges Kontrastmittel injiziert, um die intrarterielle Lage des Katheters unter Durchleuchtung zu überprüfen. Danach wird der Angiographiekatheter in die Aorta abdominalis vorgeschoben. In DSA-Technik wird eine Übersichtsaufnahme angefertigt, um die Aorta darzustellen. Es wird besonders auf Gefäßvariationen geachtet und die Tumorvaskularisation beurteilt. Anschließend werden die A. mesenterica superior, A. lienalis und die Aa. hepaticae dargestellt. Die selektive Darstellung mesenterialer Gefäße erfolgt zur Abklärung einer atypischen Leberperfusion, einer atypischen Gefäßversorgung des Tumors, der Kollateralenbildung sowie zur Durchführung einer indirekten Portographie [15].

Durch die indirekte Portographie, die mittels Darstellung der A. mesenterica superior oder A. lienalis durchgeführt wird, kann die Pfortader dargestellt und die portale Zirkulation in der venösen Phase bestimmt werden. Dadurch kann ein Pfortaderverschluss ausgeschlossen werden. Aufgrund erhöhter Gefahr einer therapieinduzierten ischämischen Leberschädigung bis hin zum terminalen Leberversagen wird eine Pfortaderthrombose als Kontraindikation für die TACE angesehen.

Die Lokalisation der aus dem Truncus coeliacus abgehenden A. hepatica communis oder deren Hauptäste, A. hepatica sinistra bzw. dextra, werden mittels selektiver Angiographie bestimmt. Die selektive angiographische Darstellung des Truncus coeliacus dient auch der Bestimmung des Gefäßpotentials und der Tumorvaskularisation. Nach möglichst selektiver Sondierung der tumorversorgenden arteriellen Äste der A. hepatica, distal des Abganges der A. gastroduodenalis, erfolgen erneut DSA-Aufnahmen. Sie dienen der Dokumentation des Ausgangsbefundes und der Lagekontrolle des Katheters. Je nach Größe, Lage und arterieller Versorgung des Lebertumors wird die Spitze des für die Embolisation geeigneten Katheters weiter in die segmentalen oder subsegmentalen Arterien vorgeschoben. Dabei versucht man, den Katheter ganz nah am Tumor zu positionieren, sodass eine höhere Konzentration des Zytostatikums im Tumor erreicht werden kann. In manchen Fällen wird ein sogenannter Mikrokatheter statt eines Selektivkatheters benötigt, der durch den Selektivkatheter in kleinere Segmentarterien vorgeschoben werden kann.

Diese in superselektiver Technik durchzuführende TACE führt zu einer genauen Embolisation der Tumorgefäße und zum Vermeiden einer unerwünschten Verschleppung des Embolisates. Bei der Verschleppung des Embolisates können die Pankreas, Magen und Dünndarm versorgenden Gefäße mitembolisiert werden (»non-target-embolization« über die A. gastroduodenalis). Nachdem der Katheter im tumorversorgenden Gefäß platziert ist, können Zytostatika injiziert werden. Der letzte Behandlungsschritt schließt die langsame Gabe eines Embolisates ein, um eine Anreicherung des Zytostatikums im Tumorgewebe zu gewährleisten und um die Wirkungsdauer zu verlängern. Abschließend dokumentiert eine letzte Angiographie den Erfolg der selektiven Okklusion von tumorversorgenden Gefäßen bei erhaltener Perfusion des gesunden Leberparenchyms.

19.6.3 Mögliche Komplikationen der TACE

Zu den Komplikationen der TACE zählen neben den oben erwähnten auch technische Komplikationen, die durch Punktion, Katheterimplantation und Applikation der Medikamente hervorgerufen werden können. Die technischen Komplikationen treten selten auf, da sie im Rahmen der diagnostischen Angiographie bekannt sind (◘ Tab. 19.4).

Bei der Gefäßpunktion können folgende Komplikationen auftreten: Blutung, Hämatombildung,

Tab. 19.4 Übersicht über interventionelle radiologische Therapieverfahren bei kolorektalen Lebermetastasen

Thermoablationsverfahren	Transarterielle Therapieverfahren
Radiofrequenzablation (RFA) Mikrowellenablation (MWA) Laserablation (LITT)	Transarterielle Chemoembolisation (TACE) Hepatische arterielle Infusion (HAI) Chemoembolisation mit Mikrosphären (DEBs) Transarterielle Embolisation (TAE) Selektive interne Radiotherapie (SIRT)

Gefäßdissektion, Pseudoaneurysmabildung sowie AV-Fistelbildung und Nervenirritationen. Das Vorschieben des Katheters in die kleinen Gefäße kann zu einem Vasospasmus führen, der durch einfaches Zuwarten oder Applikation vasodilatativer Medikamente gelöst werden kann. Werden immer dieselben Gefäße im Rahmen einer TACE genutzt, kann es zu Lumenunregelmäßigkeiten des Gefäßes kommen. Dies führt oft zum kompletten Gefäßverschluss, sodass für folgende TACE-Sitzungen andere tumorversorgende Gefäße gesucht werden müssen [16, 17, 18].

Bei der Chemoembolisation können als zusätzliche unerwünschte Nebenwirkungen Gallenblasen- und Gallenwegsentzündungen oder -nekrosen, Leberfunktionsstörungen, Leberinfarkte und andere Folgen der Embolisatverschleppung wie Pankreatitiden oder Ulzerationen auftreten. Das Risiko einer Cholangitis ist bei bereits erhöhtem Bilirubinwert auf ein Mehrfaches erhöht. Da die Gallenwege ausschließlich arteriell versorgt werden, führt die transarterielle Chemoembolisation bei bereits vorgeschädigten Gallenwegen (erhöhte Cholestaseparameter) zur Entwicklung einer Cholangitis. Leberversagen kann die Folge der Chemoembolisation eines Lebertumors sein, wenn das Volumen des Lebertumors mehr als 70% des Lebervolumens beträgt. Bei eingeschränkter Leberfunktion sind auch die Blutungsgefahr und das Risiko des hepatorenalen Syndroms deutlich erhöht.

Die verwendeten Medikamente zeigen ebenfalls unerwünschte Nebenwirkungen, sodass der Therapieerfolg in den meisten Fällen nicht nur nach radiologischen Parametern, sondern auch nach dem klinischen Befinden des Patienten geschätzt werden sollte.

Im Zeitraum von 1999 bis 2011 wurden in unserem Tumorzentrum 1166 Patienten mit CCC und Lebermetastasen mittels TACE behandelt [19, 20]. Die behandelten Tumorentitäten waren im Einzelnen das cholangiozelluläre Karzinom (CCC) (n = 115; 9,9%) sowie Lebermetastasen des kolorektalen Karzinoms (CRC) (n = 564; 48,4%), des Mammakarzinoms (n = 208; 17,8%), des Aderhautmelanoms (n = 67; 5,7%), des Nierenzellkarzinoms (n = 22; 1,9%), des neuroendokrinen Karzinoms (NET) (n = 48; 4,1%), des Magenkarzinoms (n = 56; 4,8%), des Ovarialkarzinoms (n = 65; 5,6%) und des nicht kleinzelligen Bronchialkarzinoms (NSCLC) (n = 21; 1,8%). Als Zytostatika wurden Mitomycin C (8 mg/m²), Gemcitabine (1000 mg/m²), Irinotecan (150 mg/m²) und Cisplatin (60 mg/m²) verwendet, als Embolisat Lipiodol und Microsphären (EmboCept®). Mindestens drei TACE-Sitzungen pro Patient wurden in vierwöchigen Abständen ambulant durchgeführt. Das radiologische Tumoransprechen wurde mittels Magnetresonanztomographie (MRT) und/oder Computertomographie (CT) bestimmt und nach den RECIST-Kriterien klassifiziert. Das klinische Ansprechen wurde im Verlauf der Behandlung in neoadjuvant, palliativ und symptomatisch eingeteilt. Die Überlebensdaten wurden nach der Kaplan-Meier-Methode berechnet.

Die Mindestzahl der durchgeführten TACE war drei. Bei 115 Patienten mit CCC wurden in 8,7% partial remission (PR), in 57,4% stable disease (SD) und in 33,9% progressive disease (PD) bei einer medianen Überlebenszeit von 13 Monaten dokumentiert. 2,2% der Patienten wurden neoadjuvant, 73,9% palliativ und 23,9% symptomatisch behandelt. Bei 564 Patienten mit Lebermetastasen des CRC wurden in 16,7% PR, in 48,2% SD und in 35,1% PD dokumentiert. Die mediane Überlebenszeit lag bei 14,3 Monaten. 14,9% der Patienten wurden neoadjuvant, 70,4% palliativ und 14,7% symptomatisch behandelt. Bei 208 Patienten mit Lebermetastasen des Mammakarzinoms wurden in 13% PR, in 50,5% SD und in 36,5% PD bei einer media-

Tab. 19.5 Gegenüberstellung thermoablativer Verfahren

	Vorteile	Nachteile
RFA	Direkte, einfache Punktion der Läsion	Impedanzprobleme Kleine Ablationsvolumen Keine Thermometrie möglich
MWA	Direkte, einfache Punktion der Läsion Größere Ablationsvolumen Keine Impedanzprobleme	Keine Thermometrie möglich Verkohlung von Gewebe
LITT	Größere Ablationsvolumen Thermometrie möglich Keine Impedanzprobleme	Applikatoren werden über ein deutlich dickeres Koaxialsystem eingeführt Deutlich mehr Aufwand Verkohlung von Gewebe

nen Überlebenszeit von 18,5 Monaten dokumentiert. Die Patienten wurden zu 18,75% neoadjuvant, zu 15,38% symptomatisch und zu 65,87% palliativ behandelt. Bei Patienten mit Lebermetastasen des Aderhautmelanoms wurden in 1,5% PR, in 50,7% SD und in 47,8% PD dokumentiert. Die mediane Überlebenszeit betrug 18 Monate. Die klinische Situation war zu 3% neoadjuvant, zu 24,2% symptomatisch und zu 72,8% palliativ. Bei Patienten mit Lebermetastasen des Nierenzellkarzinoms wurde in 13,7% PR, in 59% SD und in 27,3% PD bei einer medianen Überlebenszeit von 6,6 Monaten dokumentiert. Die klinische Situation war zu 81,8% palliativ und zu 18,2% symptomatisch. Bei Patienten mit Lebermetastasen des neuroendokrinen Tumors (NET) wurden bei 18,8% PR, bei 52,1% SD und bei 29,1% PD dokumentiert. 81,2% der Patienten wurden palliativ und 18,8% symptomatisch behandelt. Patienten mit Lebermetastasen des Magenkarzinoms hatten eine mediane Überlebenszeit von 13 Monaten. PR wurde bei 3,6%, SD bei 51,8% und PD bei 44,6% dokumentiert. 76% der Patienten wurden palliativ und 24% symptomatisch behandelt. Bei den Patientinnen mit Lebermetastasen des Ovarialkarzinoms wurden bei 16,9% PR, bei 58,5% SD und bei 24,6% PD dokumentiert. Die mediane Überlebenszeit betrug 14 Monate bei folgendem klinischen Ansprechen: 13,3% symptomatisch und 86,7% palliativ. Für Patienten mit Lebermetastasen des nicht kleinzelligen Lungenkarzinoms (NSCLC) wurden bei 14,3% PR, bei 47,6% SD und bei 38,1% PD bei medianer Überlebenszeit von 11,7 Monaten dokumentiert. 81% der Patienten wurden palliativ und 19% symptomatisch behandelt.

Die TACE der primären (CCC) und sekundären (Lebermetastasen verschiedener Primärtumore) Lebermalignome stellt ein gut verträgliches, minimalinvasives, loko-regionales Verfahren dar, das zu einem guten Tumoransprechen, zu einer Lebensverlängerung sowie zu einer Verminderung der Symptomatik führt.

19.6.4 Radiofrequenzablation (RFA) und Mikrowellenablation (MWA)

Hier stehen sich zwei thermoablative Verfahren gegenüber, die sich im Wesentlichen durch die physikalischen Prinzipien unterscheiden. Bei der Radiofrequenzablation (RFA) werden sehr hochfrequente Wechselströme (bis 500kHz) zwischen zwei Elektroden induziert, infolge dessen es zur Erwärmung des umgebenden Gewebes kommt. Bei der Mikrowellenablation (MWA) werden elektromagnetische Wellen ausgestrahlt, die zu einer lokalen Erwärmung der Wassermoleküle führen.

In die zu abladierende Läsion wird in der Regel sonographisch oder CT-gesteuert eine Sonde eingeführt. Bei der RFA handelt es sich um eine Elektrode, bei der MWA um eine Mikrowellenantenne. Durch die Elektrode wird Energie zugeführt, wobei es zur Erhitzung und Zerstörung des Gewebes kommt. Beide Verfahren werden in Lokalanästhesie durchgeführt (Tab. 19.5).

Indikationen und Kontraindikationen

Die Indikationen zur Behandlung von Lebermetastasen sind die Herstellung eines operablen Stadiums (wenn beispielsweise ein bilobulärer Befall vorliegt), ferner Kontraindikationen für eine Operation, Progress der Filiae unter Chemotherapie, Rezidive nach Teilresektion oder das Ablehnen anderer Verfahren seitens des Patienten. Es sollten maximal fünf Herde vorliegen, wobei der größte Herd kleiner als 5 cm sein sollte. Für die Ablation von Lungenherden gelten ähnliche Indikationen wie für die chirurgische Resektion. Auch hier sollten weniger als fünf Herde pro Lungenflügel (jeweils kleiner als 3 cm) vorliegen. Allgemein kann man sagen, dass die Indikation gegeben ist, wenn bei Abwesenheit extrapulmonaler Herde die pulmonale Situation vollständig therapiert werden kann oder wenn andere Verfahren zum Beispiel aufgrund der Komorbidität nicht durchführbar sind. Aufgrund der zugrunde liegenden Physik (◘ Abb. 19.2) ist die Größe der Ablationsherde theoretisch beschränkt auf 2,5 cm bei der RFA und bis 3,5 cm bei der MWA. Durch modernes Elektrodendesign können jedoch bis 5 cm erreicht werden. Aufgrund der Stromflüsse kann bei der RFA nur ein Herd gleichzeitig behandelt werden. Bei der RFA steigt mit zunehmender Nekrose die Impedanz, sodass sich dann die Energie schlechter ausbreitet.

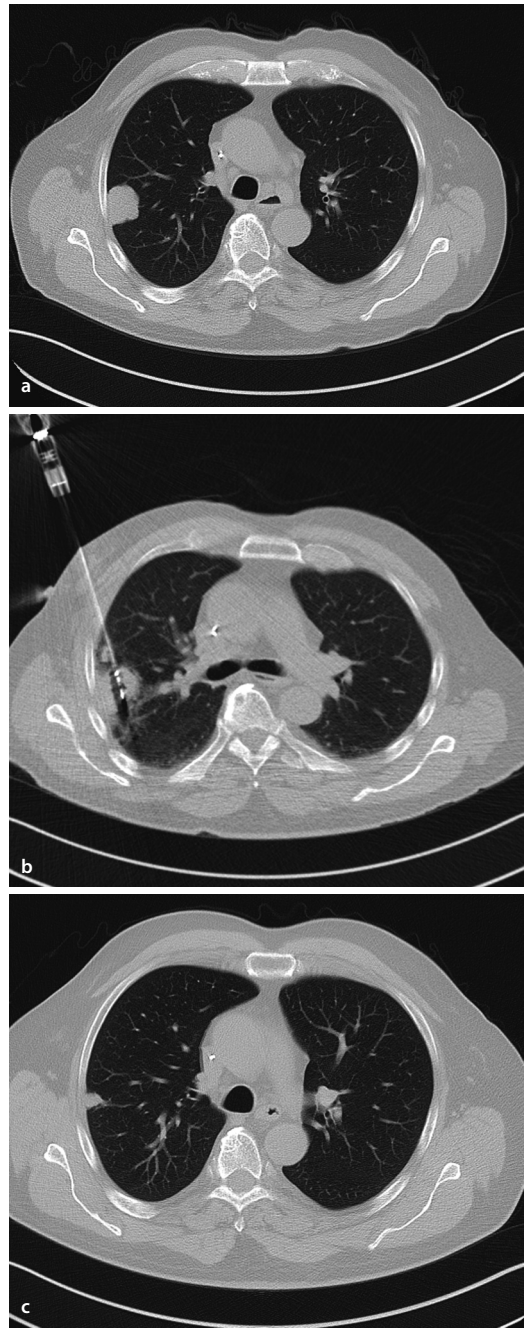

◘ **Abb. 19.2** Lungenmetastase bei Z.n. Rektumkarzinom, minimalinvasive Ablation mittels Mikrowellenablation, Positionierung in Seitenlage; (**a**) CT-Kontrolle mit Raumforderung im rechten Mittellappen lateral gelegen, 30 × 35 mm messend; (**b**) Mikrowellenablationssonde intratumoral mit beginnender Vaporisation, folgende komplette Destruktion; (**c**) Herdbildung bei Z.n. Ablation mit Residuum, 8 mm

19.6.5 Laserinduzierte Thermotherapie (LITT)

Dieses Verfahren ist das am besten kontrollierbare, aber auch das aufwändigste thermoablative Verfahren. Hier wird die Hitze durch ein Lasersystem appliziert und mittels MR-Thermometrie kontrolliert.

Mittels sonographischer, MR- oder CT-gesteuerter Punktion werden unter Lokalanästhesie ein oder mehrere Applikatoren in die Läsionen eingebracht. Nachdem der Patient mit liegenden Applikatoren in ein MRT positioniert wurde, wird das Lasersystem angeschlossen, die Energiezufuhr erfolgt dann unter Bildkontrolle. Dabei wird ein physikalischer Effekt ausgenutzt, der es möglich macht, im MRT die Temperatur zu messen. Somit kann die Energie sehr genau dosiert und die Größe des Ablationsgebietes gut gesteuert werden [9, 17, 19].

Indikationen

Die Indikationen für die LITT an der Leber sind prinzipiell dieselben wie für andere thermoablative Verfahren oder wenn andere Thermoablationsverfahren ausscheiden. Jedoch muss der Patient zusätzlich MRT-tauglich sein [11]. Allgemein gilt die Größe der Herde bis zu einem maximalen Durchmesser von 5 cm.

Komplikationen

Als Komplikation thermoablativer Verfahren zählen insbesondere Blutungen, diese können gerade in der Lunge unbeherrschbar werden. Des Weiteren sind Schmerzen zu nennen; hier ist eine Grundkenntnis schmerztherapeutischer Verfahren notwendig. Infektionen sind sehr selten. Ferner besteht prinzipiell die Möglichkeit, benachbarte Strukturen zu schädigen, im Bereich der Leber wären dies u.a. die Gallenwege, die Pleura, der Darm oder die Nebennieren bzw. Nieren. Bei Ablationen in der Lunge tritt ein Pneumothorax häufiger auf, meist jedoch ohne Interventionsbedarf. Des Weiteren wird extrem selten auch über eine Tumorzellverschleppung berichtet (Impfmetastasen).

Literatur

1. Mack MG, Lehnert T, Eichler K, Vogl TJ. MR-guided laser ablation. Magn Reson Imaging. 2005 13(3):583-94.
2. Mack MG, Straub R, Eichler K, Roggan A, Böttger M, Woitaschek D, Vogl TJ. MR-guided laser-induced thermotherapy in recurrent extrahepatic abdominal tumors. Eur Radiol 2001, 11(10):2041-6.
3. Vogl TJ, Naguib NN, Nour-Eldin NE, Farshid P, Lehnert T, Gruber-Rouh T, Engels KS. Retrospective Study on the Use of Different Protocols for Repeated Transarterial Chemoembolization in the Treatment of Patients with Hepatocellular Carcinoma. Acad Radiol. 2012 Jan 21.
4. Lencioni R, de Baere T, Burrel M, Caridi JG, Lammer J, Malagari K, Martin RC, O‹Grady E, Real MI, Vogl TJ, Watkinson A. Geschwind JF.Transcatheter Treatment of Hepatocellular Carcinoma with Doxorubicin-loaded DC Bead (DEBDOX): Technical Recommendations. Cardiovasc Intervent Radiol. 2011 Oct 19.
5. Vogl TJ, Naguib NN, Nour-Eldin NE, Bechstein WO, Zeuzem S, Trojan J, Gruber-Rouh T. Transarterial chemoembolization in the treatment of patients with unresectable cholangiocarcinoma: Results and prognostic factors governing treatment success. Int J Cancer. 2011 Aug 30. doi: 10.1002/ijc.26407.
6. Vogl TJ, Mack MG, Eichler K, Zangos S, Naguib NN, Gruber-Rouh T. Chemoperfusion and embolization in the treatment of liver metastases. Rofo. 2011 Jan;183(1):12-23.
7. Azizi A, Naguib NN, Mbalisike E, Farshid P, Emami AH, Vogl TJ. Liver metastases of pancreatic cancer: role of repetitive transarterial chemoembolization (TACE) on tumor response and survival. Pancreas. 2011 Nov; 40(8):1271-5.
8. Nordlinger B, Guiguet M, Vaillant J-C. Surgical resection of colorectal carcinoma metastases to the liver. A prognostic scoring system to improve case selection, based on 1568 patients. Cancer. 1996;77:1254-1262.
9. Fong Y, Fortner J, Sun RL, Brennan MF, Blumgart LH. Clinical score for predicting recurrence after hepatic resection for metastatic colorectal cancer: analysis of 1001 consecutive cases. Ann Surg. 1999;230:309-318.
10. Folprecht G, Gruenberger T, Hartmann JT. Cetuximab plus FOLFOX6 or cetuximab plus FOLFIRI as neoadjuvant treatment of nonresectable colorectal liver metastases: A randomized multicenter study (CELIM-study). Gastrointestinal Cancers symposium (ASCO GI) 2009, Abstract 296.
11. Grundmann, R T, P Hermanek, S Merkel, C-T Germer, R T Grundmann, J Hauss, D Henne-Bruns, et al 2008. [Diagnosis and treatment of colorectal liver metastases - workflow]. *Zentralblatt Für Chirurgie* 133, Nr. 3 (Juni): 267-284. doi:10.1055/s-2008-1076796.
12. Vogl TJ, Naguib NN, Lehnert T, Nour-Eldin NE, Eichler K, Zangos S, Gruber-Rouh T. Initial experience with repetitive transarterial chemoembolization (TACE) as a third line treatment of ovarian cancer metastasis to the liver: indications, outcomes and role in patient's management. Gynecol Oncol. 2012 Feb;124(2):225-9.
13. Vogl TJ, Lammer J, Lencioni R, Malagari K, Watkinson A, Pilleul F, Denys A, Lee C. Liver, gastrointestinal, and cardiac toxicity in intermediate hepatocellular carcinoma treated with PRECISION TACE with drug-eluting beads: results from the PRECISION V randomized trial.AJR Am J Roentgenol. 2011 Oct;197(4):W562-70.
14. Vogl TJ, Nour-Eldin NE, Emad-Eldin S, Naguib NN, Trojan J, Ackermann H, Abdelaziz O. Portal vein thrombosis and arterioportal shunts: effects on tumor response after chemoembolization of hepatocellular carcinoma. World J Gastroenterol. 2011 Mar 14;17(10):1267-75.
15. Vogl TJ, Naguib NN, Nour-Eldin NE, Mack MG, Zangos S, Abskharon JE, Jost A. Repeated chemoembolization followed by laser-induced thermotherapy for liver metastasis of breast cancer. AJR Am J Roentgenol. 2011 Jan; 196(1):W66-72.
16. Vogl TJ, Gruber T, Naguib NN, Hammerstingl R, Nour-Eldin NE.Liver metastases of neuroendocrine tumors: treatment with hepatic transarterial chemotherapy using two therapeutic protocols. AJR Am J Roentgenol. 2009 Oct; 193(4):941-7.
17. Vogl TJ, Naguib NN, Nour-Eldin NE, Lehnert T, Mbalisike E. C-arm computed tomography for transarterial chemoperfusion and chemo-embolization of thoracic lesions. Radiologe. 2009 Sep;49(9):837-41.

18. Vogl TJ, Naguib NN, Nour-Eldin NE, Eichler K, Zangos S, Gruber-Rouh T. Transarterial chemoembolization (TACE) with mitomycin C and gemcitabine for liver metastases in breast cancer. Eur Radiol. 2010 Jan;20(1):173-80.
19. Vogl TJ, Gruber T, Balzer JO, Eichler K, Hammerstingl R, Zangos S. Repeated transarterial chemoembolization in the treatment of liver metastases of colorectal cancer: prospective study. Radiology. 2009 Jan;250(1):281-9.
20. Vogl TJ, Naguib NN, Nour-Eldin NE, Rao P, Emami AH, Zangos S, Nabil M, Abdelkader A. Review on transarterial chemoembolization in hepatocellular carcinoma: palliative, combined, neoadjuvant, bridging, and symptomatic indications. Eur J Radiol. 2009 Dec;72(3):505-16. Epub 2008 Oct 2.