No. 27 Digital Edition / eBook 1_2021 www.german-medical-journal.eu BENNAD ISSN 1869-7836 peer-reviewed

German Medical Journal

المجلة الطبية الألمانية

THE JOURNAL OF MEDICINE FOR THE WORLDWIDE MED COMMUNITY

الجديد في الطب و العلاج

FEATURING THE BEST OF MEDICINE

قيمة النماذج المطبوعة بالتقنية ثلاثية الأبعاد للتدريب على القثطرة لعلاج أمراض القلب لدى الأطفال

3D Printed Models for Catheter Training in Pediatric Cardiology

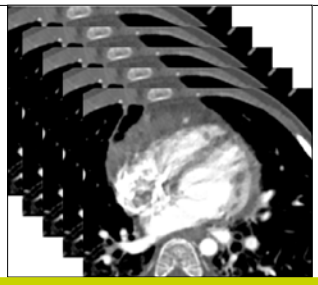

القضاء على التهاب الكبدي الفيروسي المزمن على مستوى العالم

World-Wide Elimination of Chronic Viral Hepatitis

Pediatric Cardiology أمراض القلب لدى الأطفال

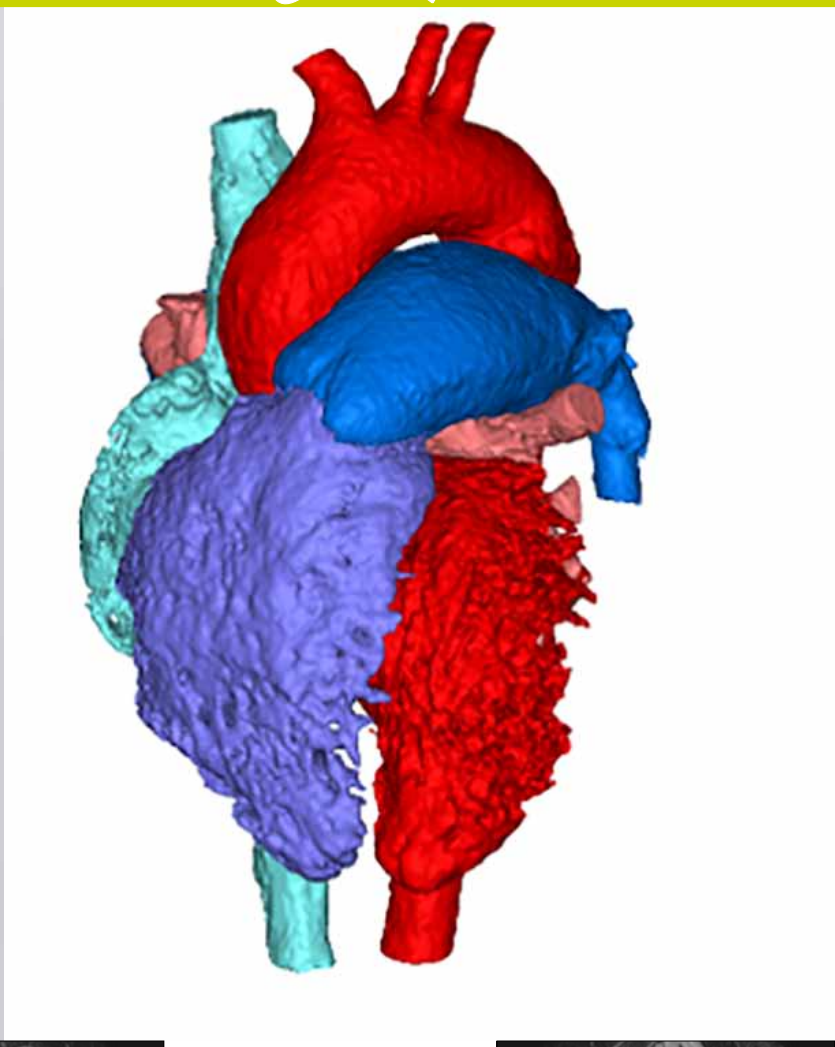

العلاج المساعد التمهيدي لسرطان البنكرياس

Neoadjuvant Therapy in Pancreatic Cancer

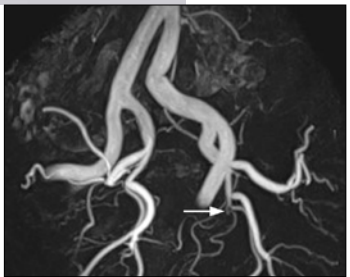

إصمام شريان البروستات لمعالجة متلازمة البروستات الحميدة

Prostate Artery Embolization for Benign Prostate Syndrome

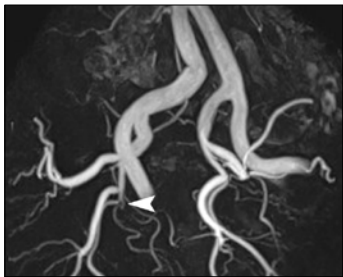

Prostate Artery Embolization For Benign Prostate Syndrome

إصمام شريان البروستات لمعالجة متلازمة البروستات الحميدة

Keywords: MR angiography (MRA); Interventional radiology; Prostatic artery embolization (PAE); Benign prostate syndrome (BPS), Cone beam CT (CBCT)

Introduction

The prostate artery embolization is a radiological intervention treating symptoms of the Benign Prostate Syndrome (BPS). Those Lower Urinary Tract Symptoms (LUTS) include voiding and storage symptoms [1]. As other therapies require general anesthesia and often go along with high risk of incontinence, bleeding or erectile dysfunction [2], new minimal invasive procedure are under current investigation. Avoiding these risks PAE has gained increasing interest over the past few years. In 2000 DeMerritt et al. [3] described positive effects on LUTS of a PAE performed in order to stop prostate hemorrhage. In the following years, evidence of an effective and safe treatment with PAE was gained. In 2018 the UK National Institute for Health and Care Excellence (NICE) included PAE as recommended treatment for BPS and 2020 the German Society for Interventional Radiology (DeGIR) positioned itself positive towards the PAE [4, 5].

Technique

Most treatments for BPS are performed via a transurethral access whereas the PAE is performed using a vascular approach through femoral arteries. This angiographic mode provides low bleeding risks and spares the urogenital organs. Until today, there is no standardized protocol for the procedure. Thus, there are differences in the performance of the PAE e.g. particle size and material used as well as patient selection and procedure planning. In the following, the approach followed at the Institute of Diagnostic and Interventional Radiology in Frankfurt/Main is described.

In our institute, we perform the PAE as outpatient treatment if no complications occur. PAE is performed in a sterile work area by experienced interventional radiologists. After injecting local anesthesia, unilateral transfemoral approach is achieved and a 5F sheath

الكَلِمَات المفْتَاحِيَّة: تصوير الأوعية بالرنين المغناطيسي (MRA)؛ علم الأشعة التدخلي، إصمام شريان البروستات (PAE)؛ متلازمة البروستات الحميدة (BPS)، التصوير المقطعي المحوسب بالشعاع المخروطي (CBCT)

المقدمة

إصمام شريان البروستات هو تدخل إشعاعي يعالج أعراض متلازمة البروستات الحميدة (BPS). تشمل أعراض المسالك البولية السفلية (LUTS) أعراض الإفراغ والتخزين [١]. وحيث أن العلاجات الأخرى تتطلب تخديرًا عامًا وغالبًا ما تترافق مع ارتفاع خطر الإصابة بسلس البول أو النزف أو ضعف الانتصاب [٢]، فإن الإجراءات الجديدة طفيفة البضع هي موضوع البحث الحالي. ولتجنب هذه المخاطر ازداد الاهتمام بإصمام شريان البروستات على مدار السنوات القليلة الماضية. في عام ٢٠٠٠، وصف دي ميريت وآخرون [٣] التأثيرات الإيجابية على أعراض المسالك البولية السفلية LUTS من خلال إصمام شريان البروستات التي أجريت لوقف نزف البروستات. في السنوات التالية، تم الحصول على دليل على العلاج الفعال والآمن باستخدام إصمام شريان البروستات. في عام ٢٠١٨، أدرج المعهد الوطني للصحة والرعاية الصحية في المملكة المتحدة (NICE) إصمام شريان البروستات كعلاج موصى به لمتلازمة البروستات الحميدة و في عام ٢٠٢٠ كان موقف الجمعية الألمانية لعلم الأشعة التدخلي (DeGIR) إيجابيًا تجاه إصمام شريان البروستات [٤، ٥].

التقنية

يتم إجراء معظم علاجات متلازمة البروستات الحميدة (BPS) من خلال المدخل عبر الإحليل، بينما يتم إجراء إصمام شريان البروستات باستخدام المدخل الوعائي من خلال الشرايين الفخذية. يوفر هذا النمط الوعائي مخاطر نزف منخفضة ويتجنب الأعضاء التناسلية البولية. ولا يوجد حتى هذا اليوم بروتوكولاً موحدًا لهذا الإجراء. وبالتالي، هناك اختلافات في إجراء إصمام شريان البروستات مثل حجم الجسيمات والمواد المستخدمة وكذلك اختيار

is inserted via the Seldinger technique. Subsequently 5F Sidewinder or 4F Cobra catheter are used to catheterize the pelvic arteries, whereas the PA mostly needs further selection with a 2F microcatheter. MRA guidance prior to the procedure (Fig. 1) as well as angiographic guidance are used to visualize the pelvic arteries and identify target vessel. If there is a risk of nontarget embolization, further selective catheterization is attempted or protective coil embolization of the affected vessel is conducted. In rare cases cone beam CT (CBCT) is performed if anastomoses cannot be ruled out. Selective embolization of PA is performed with microspheres of 300-500 µm (Embosphere® Microspheres; ©2018 Merit Medical Systems, South Jordan, Utah, USA) as distally as possible until almost complete blood flow stasis in all branches is achieved (Fig. 2). Due to the presence of anastomoses to the PA of the other prostate side, bilateral embolization should be attempted in all cases. Following the removal of catheters and sheath, the approach is occluded using a vascular closure device.

Currently different particles are in use for PAE: spherical and non-spherical particles, gelatin and polyvinyl materials and different sizes such as 100-300 µm or 300-500µm [6]. The smaller particles are likely to cause more ischemia as they occlude smaller vessels, whereas the larger particles tend to be less painful and result in fewer adverse events [7]. The superiority of one specific particle is under current investigation [6, 8]. Additionally, there are differences in planning PAE as well. Some centers use only intraprocedural imaging such as DSA or CBCT, whereas others use CTA or MRA to plan the procedure and display their reconstructions in the angio room during PAE. Technical improvement is promised by the Proximal embolization first then embolize distal method of PAE (PErFecTED-method) introduced by Carnevale et al. [9]. They recommend embolizing the proximal branches first to increase blood flow towards the prostate and then superselectively embolizing the distal branches of the central gland.

The blood supply of the central gland of the prostate is reduced [10] by embolization. This mechanism results in different effects of the PAE. In addition to necrosis and apoptosis induced by hypoxia, the lower blood supply reduces the transformation of blood testosterone into dihydrotestoster-

المريض وتخطيط الإجراءات. فيما يلي، نصف النهج المتبع في معهد علم الأشعة التدخلي والتشخيص في فرانكفورت/ حيث تم وصف الإجراء الرئيسي.

نقوم في معهدنا بإجراء إصمام شريان البروستات كعلاج للمرضى الخارجيين إذا لم تحدث مضاعفات. يتم إجراء إصمام شريان البروستات في منطقة عمل معقمة بواسطة اختصاصيي أشعة متمرسين. بعد حقن التخدير الموضعي، يتم تجهيز مدخل أحادي الجانب عبر الفخذ وادخال غمد قياس ٥ فرينش ٥F عبر تقنية سيلدينغر. بعد ذلك، تستخدم قثطرة ٥F سايدويندر ٥F أو قثطرة الكوبرا ٤F لقثطرة لشرايين الحوض، في حين أن شريان البروستات PA يحتاج في الغالب إلى مزيد من الخيارات باستخدام القثطرة المجهرية ٢F. نتبع إرشادات تصوير الأوعية بالرنين المغناطيسي (MRA) قبل الإجراء (الشكل ١) بالإضافة إلى إرشادات تصوير الأوعية الدموية لتصوير شرايين الحوض وتحديد الأوعية المستهدفة. إذا كان هناك خطر من إصمام الشريان غير المستهدف، فسيتم إجراء المزيد من القثطرة الانتقائية أو إجراء الإصمام الوقائي بالكبكبة للوعاء المصاب. وفي حالات نادرة، يتم إجراء التصوير المقطعي بالحزمة المخروطية (CBCT) إذا تعذّر استبعاد التفاغر. يتم إجراء إصمام الانتقائي لشريان البروستات باستخدام الكرات الدقيقة التي تتراوح أقطارها من ٣٠٠ إلى ٥٠٠ ميكرونًا (Embosphere® Microspheres; ©2018 Merit Medical Systems, South Jordan, Utah, USA) بأكبر قدر ممكن نحو القاصي حتى يتم تحقيق ركود كامل تقريبًا في تدفق الدم في جميع الفروع (الشكل ٢). و يجب محاولة إصمام ثنائي الجانب في جميع الحالات بسبب وجود مفاغرات في الشريان البروستاتي بالجانب الآخر من البروستات. بعد إزالة القثطرة والغمد، يتم سد المدخل باستخدام جهاز إغلاق الأوعية الدموية.

تُستخدم حاليًا جسيمات مختلفة لإصمام شريان البروستات: جسيمات كروية وغير كروية، ومواد الجيلاتين والبولي فينيل، وبأحجام مختلفة مثلاً ١٠٠–٣٠٠ ميكرونًا أو ٣٠٠–٥٠٠ ميكرونًا [٦]. من المرجّح أن تسبب الجسيمات الأصغر حجمًا المزيد من الإقفار لأنها تسد الأوعية الأصغر، بينما تميل الجسيمات الأكبر إلى أن تكون أقل إيلامًا وتؤدي إلى أحداث ضارة أقل [٧]. لا يزال تحديد أفضلية أحد الجسيمات المعينة قيد الدراسة [٦، ٨]. بالإضافة إلى ذلك، هناك

Fig. 1: Freely rotatable 3-dimensional MRA reconstruction. A: View from the left pelvic side and origin analysis of the left prostatic artery (arrow). B: View from the right pelvic side and origin analysis of the right prostatic artery (arrowhead).

الشكل ١: إعادة بناء صور الأوعية بالرنين المغناطيسي ثلاثي الأبعاد القابلة للدوران بحرية . أ: منظر من الجانب الحوضي الأيسر وتحليل منشأ شريان البروستات الأيسر (السهم).
ب: منظر من الجانب الحوضي الأيمن وتحليل منشأ شريان البروستات الأيمن (السهم).

one (DHT) [11]. The immediate effect is said to be achieved by the reduced DHT levels as well as relaxation of smooth muscle tissue [8]. This relaxation might be a result of elevated NO levels and reduced alpha-1-receptor density [8]. Volume decrease is said to be a result of hypoxic ischemia and edema and develops over the following months as the necrotic tissue is resorbed [8, 10].

Technical Challenges

As pelvic vessel anatomy is highly variable detailed knowledge of the possible PA origins as well as the individual anatomy of the patient is crucial whilst identification of the PA during the procedure can be challenging [12]. Due to these anatomical challenges preprocedural imaging or periinterventional CBCT is important.

The prostate artery itself is often described as an independent and highly variable vessel [13]. Additionally, the PA shows anastomoses to other organs such as urinary bladder or rectum in up to 60% [12]. These anastomoses can be identified in the preprocedural imaging. In most cases the PA approaches the prostate in four quadrants, i.e. two anteromedial and two posterolateral branches [14]. The anteromedial branches supply the blood for the central gland whereas the posterolateral branch provides blood for the peripheral gland. In up to 40% of the cases these branches can arise from different origins as two

اختلافات في التخطيط لإصمام شريان البروستات أيضاً.
لا تستخدم بعض المراكز سوى التصوير أثناء العملية مثل تصوير الأوعية بالطرح الرقمي DSA أو CBCT التصوير المقطعي المحوسب بالشعاع المخروطي، في حين تستخدم مراكز أخرى تصوير مقطعي محوسب للأوعية الدموية CTA أو تصوير الاوعية الدموية بالرنين المغناطيسي MRA لتخطيط العملية وعرض صور إعادة البناء في غرفة الأوعية الدموية أثناء إصمام شريان البروستات PAE.
يعتبر التحسن التقني من خلال طريقة الإصمام الداني اولًا، ثم الاصمام القاصي لـ PAE (طريقة PErFecTED) التي قدمها كارنيفال وآخرون ذو ميزات واعدة [٩].

ينصح الأطباء بإنصمام الفروع الدانية أولاً لزيادة تدفق الدم نحو البروستات، ثم بانتقائية فائقة يتم إنصمام الفروع البعيدة للغدة المركزية.

ينخفض تدفق الدم للغدة المركزية للبروستات عن طريق [١٠] الإصمام. تودي هذه الالية إلى تأثيرات مختلفة لإصمام شريان البروستات. بالإضافة إلى النخر والاستماتة اللذين يسببهما نقص التأكسج، فإن انخفاض إمداد الدم يقلل من تحول التستوستيرون في الدم إلى ثنائي هيدرو التستوستيرون (DHT) [١١]. يقال أن التأثير الفوري يتحقق من خلال انخفاض مستويات DHT وكذلك استرخاء انسجة العضلات الملساء

PAs per pelvic side [14]. Due to intraprostatic anastomoses, embolization of all branches is necessary to reduce the risk of revascularization and achieve a good clinical result [15].

Patient Selection and Diagnosis Prior to PAE

Due to the variety of methods of BPH therapy, patient selection and informed consent on all available options are mandatory and important for the success of the therapy. First, the diagnostic findings, including the leading symptoms, as well as objective parameters such as flow rate or prostate volume should be analyzed in detail. Further considerations should focus on the patient's general condition and thus on the eligibility for surgery. Subsequently, the patient's expectations, goals and fears must be carefully determined and weighed up, and the side effect profile and financial aspects must be considered.

It is crucial to evaluate clinical symptoms before and after PAE via the International Prostate Symptom Score- (IPSS-) and Quality of Life- (QoL-) questionnaires [16]. The effect of the PAE on the erectile function should be assessed using the International Index of Erectile Function (IIEF). Digital-rectal examination, transrectal ultrasound, the determination of urodynamic parameters such as urinary flow rate and residual urine volume and, if necessary, contrast-enhanced ultrasound of the prostate should be performed prior to PAE to determine the objective parameters of benign prostatic syndrome [17]. MRI may be useful for detailed volumetry of the prostate and analysis of morphological aspects such as intravesical prostate protrusion (IPP) and prostate urethra angle (PUA) as well as adenomatous nodules [18, 19]. If malignancy is suspected by PSA values or imaging, it should be confirmed by a biopsy [20]. As described above, an analysis of the pelvic vessel anatomy prior to PAE is crucial, as this knowledge may not only reduce radiation exposure but also the risk of non-target embolization. However, this information can also be obtained by CBCT during the intervention, which further increases the amount of radiation. At 3- to 6-month intervals after PAE, clinical, imaging and urological control examination are indicated.

Typically, the indications for PAE comprise symptomatic BPH with a volume of ≥ 30-40ml, moderate to severe LUTS symptoms (IPSS 7-19) and a QoL score of ≥ 3 [21, 22]. In different studies, however,

[٨]. قد يكون هذا الاسترخاء ناجمًا عن ارتفاع مستويات أكسيد النيترات NO وانخفاض كثافة مستقبلات الفا ١ [٨]. يقال أن انخفاض الحجم يكون نتيجة لإقفار نقص التأكسج والوذمة ويتطور على مدار الأشهر التالية حيث يتم ارتشاف النسيج المتنخر [٨، ١٠].

التحديات التقنية

نظرًا لأن تشريح الأوعية الحوضية متغير للغاية، فإن المعرفة التفصيلية بمنشأ شريان البروستات المحتملة وكذلك التشريح الفردي للمريض أمر بالغ الأهمية في حين أن تحديد شريان البروستات أثناء الإجراء يمكن أن يكون صعبًا[١٢]. بسبب هذه التحديات التشريحية، من المهم إجراء التصوير قبل العملية أو إجراء التصوير المقطعي المحوسب (CBCT) في الفترة ما حول التدخل.

غالبًا ما يوصف شريان البروستات نفسه بأنه وعاء مستقل ومتغير للغاية [١٣]. بالإضافة إلى ذلك، يظهر شريان البروستات مفاغرات للأعضاء الأخرى مثل المثانة البولية أو المستقيم بنسبة تصل إلى ٦٠٪ [١٢]. يمكن تحديد هذه المفاغرات بالتصوير قبل العملية. في معظم الحالات، يقترب شريان البروستات من البروستات في اربعة أرباع، فرعين اثنين أمامي أنسي و فرعين اثنين خلفي وحشي [١٤]. تقوم الفروع الأمامية الإنسية بإمداد الغدة المركزية بالدم، بينما يقوم الفرع الخلفي الوحشي بإمداد الغدة المحيطية بالدم. في ما يصل إلى ٤٠ ٪ من الحالات، يمكن أن تنشأ هذه الفروع من مناشئ مختلفة حيث ينشأ شريانين بروستاتيين من كل جانب من جانبي الحوض [١٤]. بسبب المفاغرات داخل البروستات، من الضروري إصمام جميع الفروع لتقليل خطر إعادة التوعية وتحقيق نتيجة سريرية جيدة [١٥].

اختيار المريض وتشخيصه قبل إجراء إصمام شريان البروستات

نظرًا لتنوع طرق علاج تضخم البروستات الحميد (BPH)، فإن اختيار المريض والموافقة المستنيرة على جميع الخيارات المتاحة أمر إلزامي ومهم لنجاح العلاج. أولًا، يجب تحليل نتائج التشخيص، بما في ذلك الأعراض الرئيسية، وكذلك المعلمات الموضوعية مثل معدل التدفق أو حجم البروستات بالتفصيل. يجب أن تركز المزيد من الاعتبارات على الحالة العامة للمريض وبالتالي على أهليته للجراحة. بعد ذلك، يجب تحديد توقعات المريض وأهدافه ومخاوفه بعناية وتقييمها، ويجب النظر في ملف الآثار الجانبية والجوانب المالية.

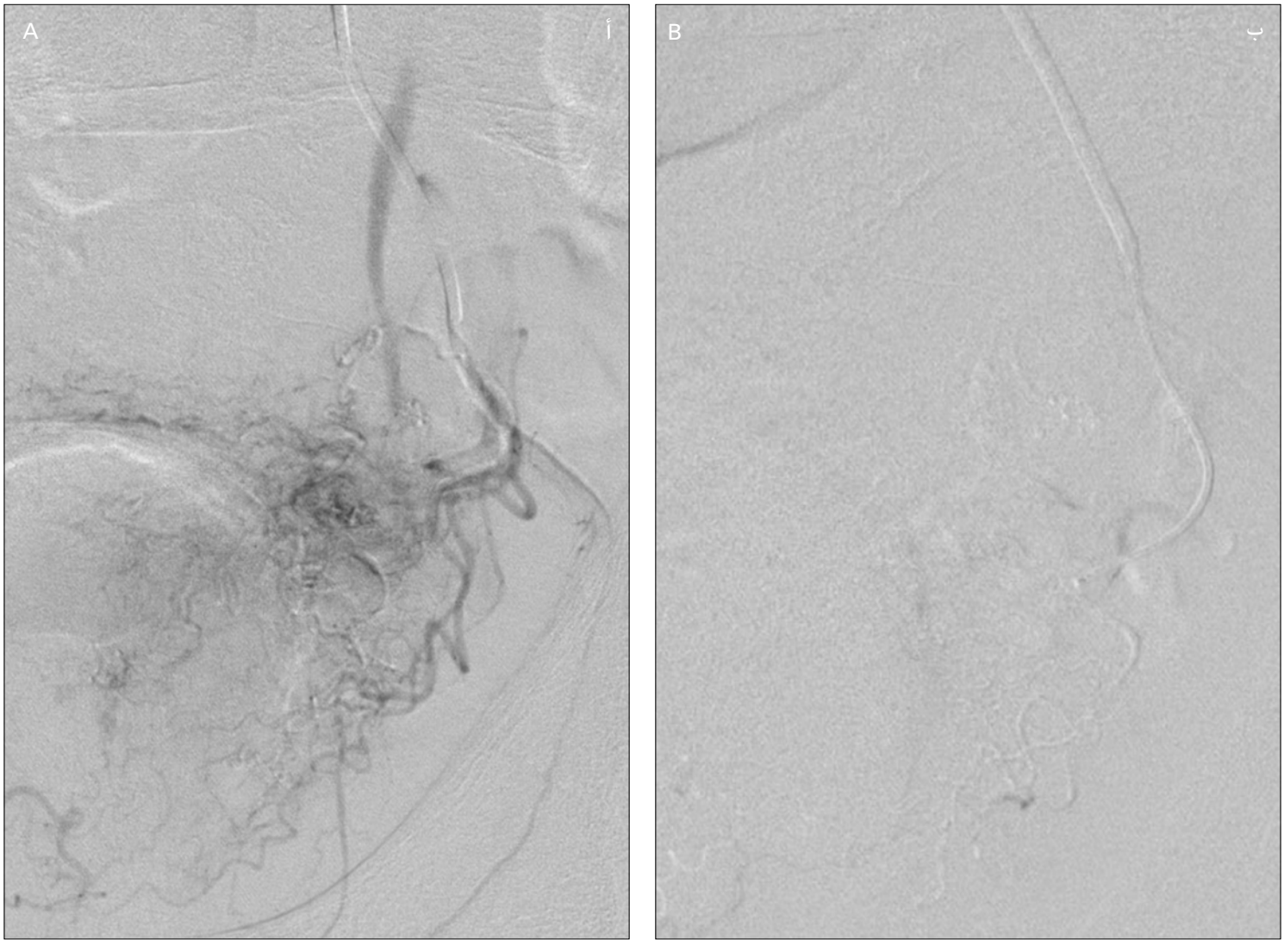

Fig. 2: DSA and embolization of the left and right prostatic artery of a 59-year-old patient. A: DSA of the left prostatic artery before prostatic artery embolization (PAE). The presence of anastomoses to the contralateral prostate vessels is visible. B: DSA after performing the PAE with complete blood stasis in the left parts of the prostate.

الشكل ٢: تصوير الأوعية بالطرح الرقمي و إصمام شريان البروستات الأيسر و الأيمن لمريض يبلغ من العمر ٥٩ عامًا. أ: تصوير الأوعية بالطرح الرقمي للشريان البروستاتي الأيسر قبل إصمام شريان البروستات (PAE). يظهر وجود مفاغرات في أوعية البروستات بالجانب المقابل. ب: تصوير الأوعية بالطرح الرقمي بعد إجراء اختبار إصمام شريان البروستات مع الركود الكامل للدم في الأجزاء اليسرى للبروستات.

these criteria sometimes differ considerably. As contraindications, we determine severe atherosclerosis, known neurogenic bladder outlet disorder, prostatitis or prostate cancer [21, 23]. Furthermore, there are specific contraindication for angiographic interventions such as severe bleeding tendency, hypersensitivity to contrast media, renal insufficiency or severe comorbidity. Therefore, prior to PAE, prostate-specific antigen (PSA) and creatinine level should be evaluated.

If urodynamic problems predominate, if there are recurrent urinary tract infections or if a neurogenic cause of LUTS can be assumed, PAE may not be the method of choice [24]. However, if general anesthesia is a significant risk to the patient, if the patient is anticoagulated or if there are concerns about maintaining erectile func-

من الضروري تقييم الأعراض السريرية قبل وبعد إصمام شريان البروستات (PAE) من خلال استبيان مقياس أعراض البروستات الدولي (IPSS–) واستبيانات جودة الحياة (QoL–) [١٦]. يجب تقييم تأثير إصمام شريان البروستات على وظيفة الانتصاب باستخدام المؤشر الدولي لوظيفة الانتصاب (IIEF). يجب إجراء الفحص الإصبعي للمستقيم، والموجات فوق الصوتية عبر المستقيم، وتحديد المعلمات البولية الديناميكية مثل معدل تدفق البول وحجم البول المتبقي (الثمالة البولية)، وإذا لزم الامر، يجب إجراء الموجات فوق الصوتية المعززة بالصبغة للبروستات قبل إجراء إصمام شريان البروستات لتحديد المعلمات الموضوعية لمتلازمة البروستات الحميدة [١٧]. قد يكون التصوير بالرنين المغناطيسي

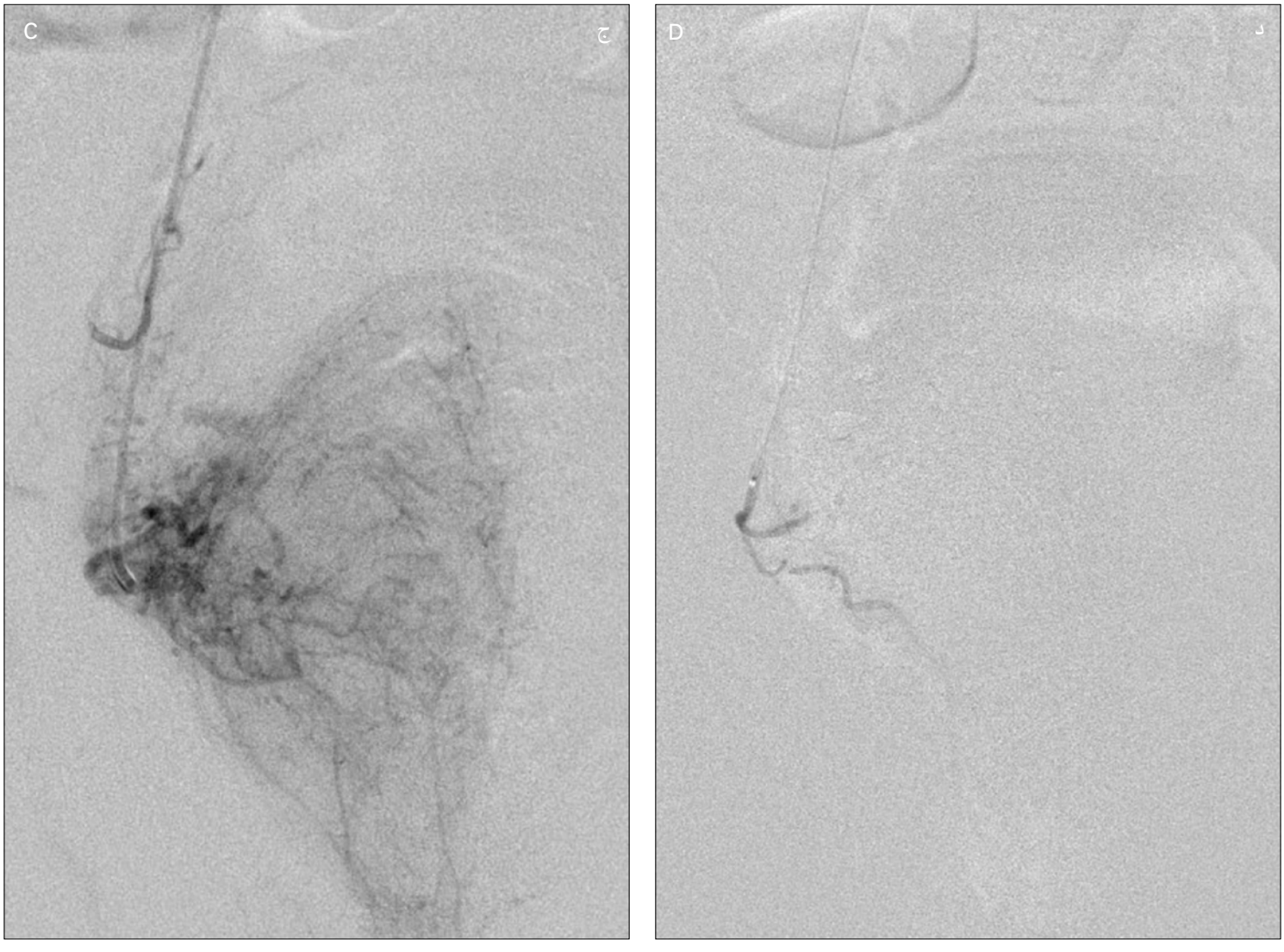

Fig. 2: C: DSA of the right prostate artery before PAE. In comparison to the left side, there is a sharper line between the sides as a result of contralateral embolization. D: DSA of the right prostate artery after the embolization. After embolizing both sides, no contrasted vessels or anastomoses were seen.

الشكل ٢: جـ: تصوير الأوعية بالطرح الرقمي لشريان البروستات الأيمن قبل الإصمام شريان البروستات. بالمقارنة مع الجانب الأيسر، هناك خط أكثر حدة بين الجانبين نتيجة إصمام الجانب المقابل. د: تصوير الأوعية بالطرح الرقمي لشريان البروستات الأيمن بعد الإصمام. بعد إصمام كلا الجانبين، لم يلاحظ وجود أوعية متغايرة أو مفاغرات.

tion, PAE should be considered [23, 25]. Furthermore, PAE is a suitable treatment method for prostates with a volume >80 ml as an alternative to prostate enucleation [26]. Some authors also describe PAE as an effective therapy for BPH-associated acute urinary retention [23, 24].

Clinical Results and Predicting Factors

Early results showed success rates of 76% after 12 months [27]. In the literature clinical success rates between 72.1% and 100% are documented [28, 29]. However, the criteria for clinical success are inhomogeneous. In most cases, a reduction of the IPSS value by -25 % and a post-interventional value of <15 points as well as an improvement of the quality of life by -1 point and a post-PAE-QoL of <3 points are considered as a clinical success [29, 30]. The meta-analysis by

(MRI) مفيدًا في القياس التفصيلي لحجم البروستات وتحليل الجوانب الشكلية مثل بروز البروستات داخل المثانة (IPP) والزاوية الإحليلية البروستاتية (PUA) وكذلك العقيدات الغدية [١٨، ١٩]. إذا اشتبهت من خلال قيم المستضد البروستاتي النوعي (PSA) أو بواسطة التصوير في وجود ورم خبيث، فيجب تأكيد ذلك من خلال إجراء الخزعة [٢٠]. كما هو موضح أعلاه، من الضروري إجراء تحليل لتشريح الأوعية الحوضية قبل إجراء عملية إصمام شريان البروستات، حيث إن هذه المعرفة قد لا تقلل من التعرض للإشعاع فحسب، بل قد تقلل أيضاً من خطر الإصمام غير المستهدف. ومع ذلك، يمكن الحصول على هذه المعلومات أيضاً عن طريق التصوير المقطعي المحوسب بالشعاع المخروطي أثناء التدخل، ولكن سيزيد من كمية

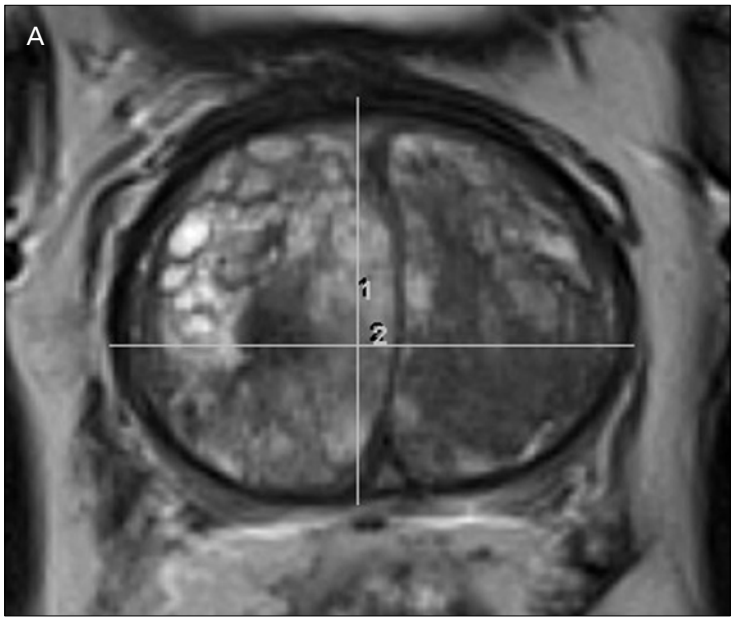

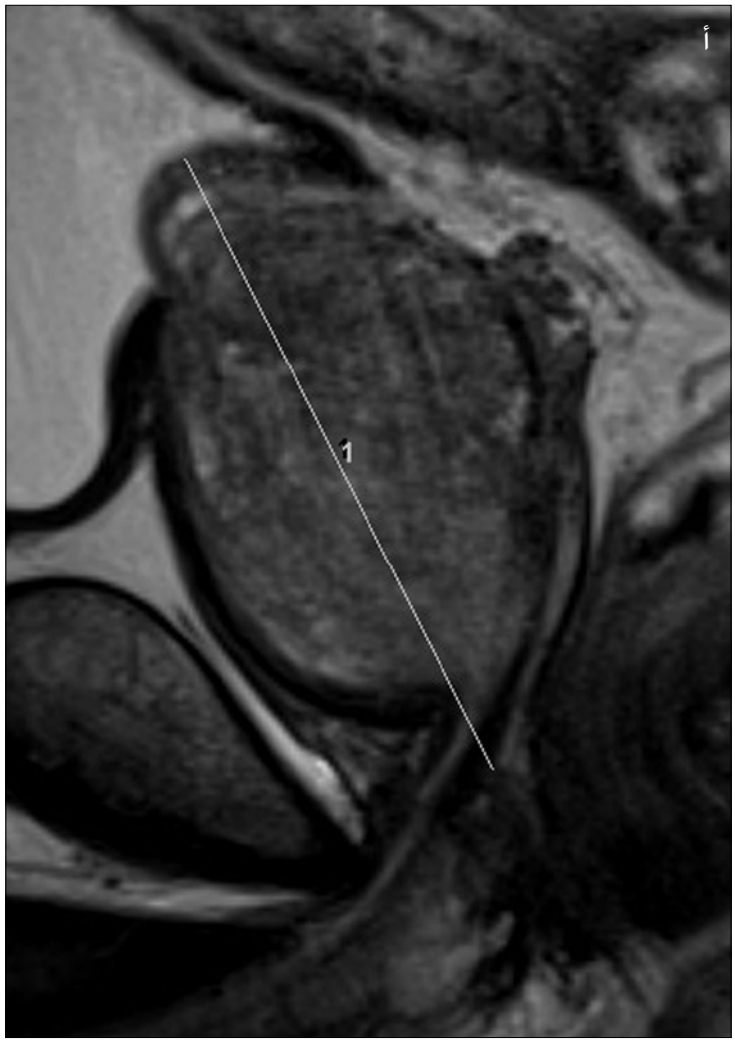

Fig. 3: Axial and sagittal MRI of a 59-year-old patient before (A) and after (B) PAE with an initial prostate volume of 99.2 ml, an IPSS of 31 points and a QoL score of 5 points. In the follow-up four months after PAE, a significant reduction of the prostate size to a volume of 77.5 ml (-21,9%) and a decrease in the IPSS to 10 points (-68%) as well as a reduction of the QoL-score to 2 points (-60%) was documented.
A: Axial and sagittal MRI before PAE

الشكل ٣: التصوير بالرنين المغناطيسي المحوري والسهمي لمريض يبلغ من العمر ٥٩ عامًا (أ) قبل ، (ب) بعد إصمام شريان البروستات مع حجم بروستات أولي يبلغ ٩٩,٢ مل، و IPSS يبلغ ٣١ نقطة، ودرجة استبيانات جودة الحياة QoL تبلغ ٥ نقاط. في المتابعة بعد أربعة أشهر من إصمام شريان البروستات، تم توثيق انخفاض كبير في حجم البروستات إلى ٧٧,٥ مل (– ٢١,٩ ٪) وانخفاض في مقياس أعراض البروستات الدولي إلى ١٠ نقاط (–٦٨ ٪) وكذلك انخفاض في درجة استبيانات جودة الحياة QoL إلى نقطتين (–٦٠ ٪).
أ : التصوير بالرنين المغناطيسي المحوري و السهمي قبل إصمام شريان البروستات

Malling et al. summarized 13 studies with a total of 1,254 patients [31]. They described a mean improvement of the IPSS by -16.2 points (-67 %), of the QoL score by -3.0 points, of the prostate volume by -20.3 ml, and of the IIEF by +1.3 points after 12 months. These values showed a significant improvement even after three years. Other long-term studies showed a IPSS reduction of -16.94 points after 6.5 years of follow-up [11].
However, the IPSS improvement is highly variable as results between -9.1 and -21 points are reported [28, 30]. A case with significant reduction of prostate volume and IPSS is shown in Fig. 3.
Therefore, there must be other factors influencing the clinical outcome. Young age and higher prostate volume appear to be associated with higher IPSS improvement from PAE [6, 32]. Little et al. [18] found that adenoma-dominated hyperplasia responds better to PAE, whereas Assis et al. [33] documented better clinical results with larger central glands. A high degree of atherosclerosis and vascular convolutions are considered to be negative predicting factors [34, 35]. However, the influence of technical parameters such as

التعرض للإشعاع. يُستطب الفحص السريري والتصوير وفحص التحكم في المسالك البولية على فترات تتراوح من ٣ الى ٦ أشهر بعد إصمام شريان البروستات.
في العادة، تشمل استطبابات إصمام شريان البروستات تضخم البروستات الحميد العرضي (BPH) الذي يبلغ حجمه ≤ ٣٠–٤٠ مل، وأعراض المسالك البولية السفلية المعتدلة إلى الشديدة (IPSS ٧–١٩) ودرجة QoL التي تبلغ ≤ ٣ [٢١، ٢٢]، ومع ذلك، تختلف هذه المعايير في بعض الأحيان اختلافًا كبيرًا في دراسات مختلفة. ومن موانع الاستطباب، فإننا نحدد التصلب العصيدي الشرياني الشديد، أو اضطراب مخرج المثانة العصبية المعروف، أو التهاب البروستات، أو سرطان البروستات [٢١، ٢٣].
علاوة على ذلك، هناك موانع استطباب محددة لإجراء التدخلات الوعائية مثل الميل الشديد للنزف، أو فرط التحسس لمادة صبغة التباين، أو القصور الكلوي، أو الأمراض المصاحبة الشديدة.
لذلك، يجب تقييم مستوى المستضد البروستاتي النوعي (PSA) والكرياتينين قبل إجراء إصمام شريان البروستات (PAE).
إذا كانت المشكلات الديناميكية البولية سائدة، أو إذا كانت هناك

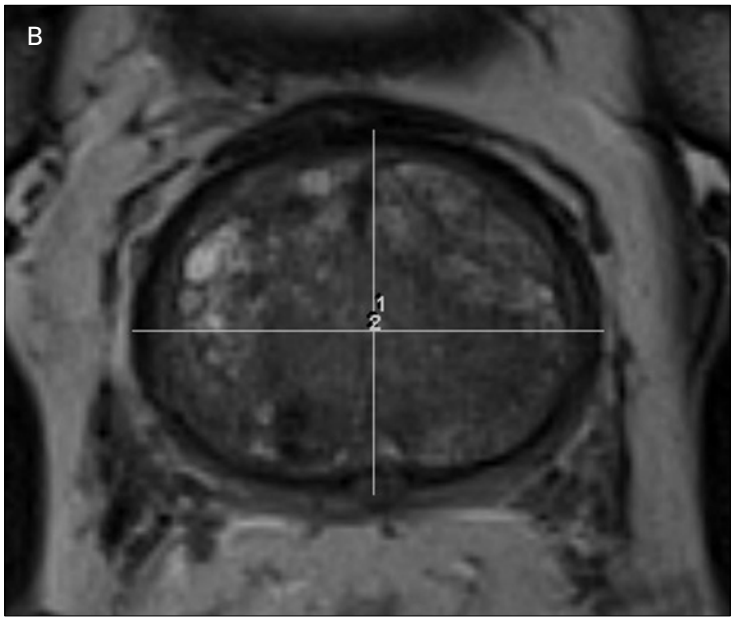

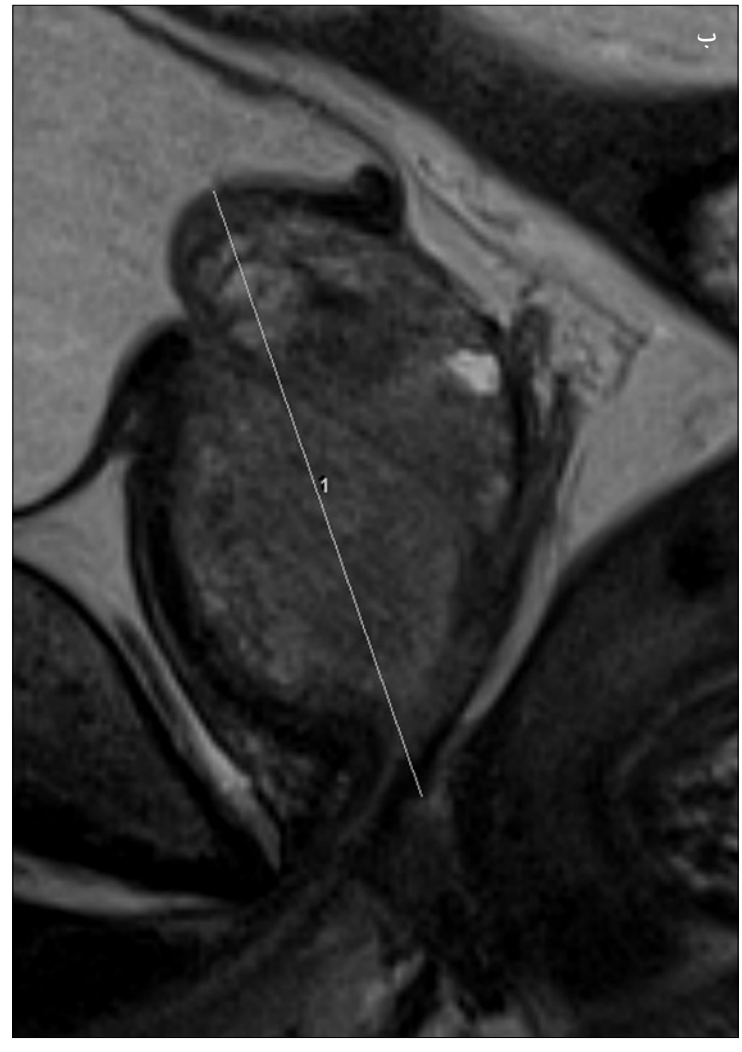

Fig. 3 B: Axial and sagittal MRI after PAE

الشكل ٣ب : التصوير بالرنين المغناطيسي المحوري والسهمي بعد إصمام شريان البروستات

the size of the particles and the end point of therapy are controversial and have not yet been uniformly defined [8].

Radiation

Due to its technically challenging nature, PAE often requires high radiation doses. Atherosclerosis and complicated vessel anatomy might have an influence on the radiation dose needed [36]. Currently dose area products between 11,305 and 45,070 µGym² per procedure are documented [30, 37]. Mean entry doses are described between 339 and 2,420 mGy [22, 37]. In their systematic review Zumstein et al. [38] documented mean DAPs of 19,514 µGym², no entry doses were analyzed. If CTA or CBCT are used for visualizing the PA, additional radiation occurs. For CTA a mean dose of up to 808.4 mGycm and for CBCT dose area products between 1,900 and 3,652 µGym² are documented [24, 39].

Reducing the radiation exposure is an important goal in further developing the PAE method. One way to achieve this might be using MRA for preprocedural planning, as it offers detailed information about the origin of the prostate artery without applying any radiation.

التهابات ناكسة في المسالك البولية، أو إذا كان من الممكن افتراض وجود سبب عصبي لـ LUTS، فقد لا يكون إصمام شريان البروستات الطريقة المفضلة للعلاج [٢٤]. ومع ذلك، إذا كان التخدير العام يشكل خطرًا كبيرًا على المريض، أو إذا كان المريض يتناول مضادات تخثر الدم، أو إذا كانت هناك مخاوف بشأن الحفاظ على وظيفة الانتصاب، فيجب النظر بإجراء إصمام شريان البروستات (PAE) [٢٣، ٢٥]. علاوةً على ذلك، فإن طريقة إصمام شريان البروستات مناسبة لعلاج البروستات ذات الحجم> ٨٠ مل كبديل لاستئصال البروستات [٢٦]. يصف بعض المؤلفين إصمام شريان البروستات أيضاً على أنه علاج فعال لتضخم البروستات الحميد المترافق مع احتباس البول الحاد [٢٣، ٢٤].

النتائج السريرية و عوامل التنبؤ

أظهرت النتائج المبكرة أن معدلات نجاح بلغت ٧٦٪ بعد ١٢ شهرًا [٢٧]. في الأدبيات، تم توثيق معدلات النجاح السريري بين ٧٢,١٪ و١٠٠٪ [٢٨، ٢٩]. ومع ذلك، فإن معايير النجاح السريري غير متجانسة. في معظم الحالات، يعد انخفاض قيمة مقياس أعراض

البروستات الدولي IPSS بنسبة –٢٥٪ والقيمة ما بعد التداخلية لأقل من ١٥ نقطة، وكذلك تحسن قيمة جودة الحياة بمقدار –١ وقيمة جودة الحياة لأقل من ٣ نقاط ما بعد الإصمام، نجاحًا سريريًا [٢٩، ٣٠]. لخّص التحليل التلوي الذي أجراه ميلينغ وآخرون نتائج ١٣ دراسة تضمنت ما مجموعه ١٢٥٤ مريضًا [٣١]. وصفوا في التحليل تحسنًا متوسطًا في مقياس أعراض البروستات الدولي بمقدار –١٦,٢ نقطة (–٦٧٪)، ودرجة جودة الحياة بمقدار –٣,٠ نقطة، و بحجم البروستات بمقدار –٢٠,٣ مل، والمؤشر الدولي لوظيفة الانتصاب بمقدار +١,٣ نقطة بعد ١٢ شهرًا. أظهرت هذه القيم تحسنًا كبيرًا حتى بعد ثلاث سنوات. أظهرت دراسات أخرى طويلة المدى انخفاض مقياس أعراض البروستات الدولي IPSS إلى –١٦,٩٤ نقطة بعد ٦,٥ سنة من المتابعة [١١]. ومع ذلك، فإن تحسن IPSS يكون متغيرًا بدرجة كبيرة حيث ذكرت النتائج أن القيمة تراوحت بين –٩,١ و –٢١ نقطة [٢٨، ٣٠]. يوضح الشكل ٣ حالة حدث بها انخفاض كبير في حجم البروستات ومقياس أعراض البروستات الدولي.

لذلك، يجب ان تكون هناك عوامل أخرى تؤثر على النتيجة السريرية. يبدو أن صغر السن وارتفاع حجم البروستات يرتبطان بارتفاع تحسن IPSS بواسطة إصمام شريان البروستات [٦، ٣٢]. وجد ليتل وآخرون [١٨]. أن فرط تنسج الذي يغلب عليه الورم الغدي يستجيب بشكل أفضل لإصمام شريان البروستات، بينما وثّق اسيز وآخرون. [٣٣] نتائج سريرية أفضل في حالة الغدد المركزية الكبيرة. تعد الدرجة العالية من التصلب العصيدي الشرياني والتشوهات الوعائية عوامل تنبؤ سلبية [٣٤، ٣٥]. ومع ذلك، فإن تأثير المعلمات التقنية مثل حجم الجسيمات المرحلة النهائية للعلاج مثير للجدل ولم يتم تحديدها بشكل موحد حتى الآن [٨].

الإشعاع

ونظرًا لطبيعته الصعبة تقنيًا، يتطلب إصمام شريان البروستات في كثير من الأحيان جرعات إشعاعية عالية. قد يكون لتصلب الشرايين العصيدي وتشريح الأوعية المعقد أثرًا على زيادة جرعة الإشعاع المطلوبة [٣٦]. حاليًا تم توثيق قيم منتجات قياس جرعة المنطقة بين ١١,٣٠٥ و ٤٥,٠٧٠ (ميكروغراي بـ متر مربع)μGym^2 لكل إجراء [٣٠، ٣٧]. تم تحديد متوسط الجرعات المدخلة بين ٣٣٩ و ٢٤٢٠ ميكروغراي (mGy) [٢٢، ٣٧]. في المراجعة المنهجية التي أجراها زومشتاين وآخرون.

Adverse Events

PAE seems to be a safe method to treat BPS without major adverse events [25, 31, 40]. Most common complications are transient dysuria, hematuria, dysesthesia, or the occurrence of urinary tract infection [21, 31]. Further complications as hematoma or postembolization syndrome are related to the interventional nature of the procedure. However, in 0.1% of the cases major adverse events like non-target embolization of rectum, bladder or penile structures are documented [25, 31]. These can usually be prevented by precise knowledge of the individual vessel anatomy, superselective embolization and protection of anastomoses.

Comparison to Other BPS Therapies

In several randomized controlled trials and meta-analyses [21, 28, 30] PAE has been compared to transurethral resection of the prostate (TURP), the gold standard of BPH therapy, in recent years. Although PAE has shown benefits in terms of risks and adverse events, it has usually failed to achieve the clinical and urodynamic improvements of TURP [21, 41]. Carnevale et al. [28] in their randomized study and Gao et al. [30] in their meta-analysis, however, reported similarly good results for PAE compared to TURP. Both achieved IPSS improvements of 21 and 16 points, respectively. However, urodynamic improvements of transurethral prostate resection (TURP) were superior to PAE in both studies.

Although the PAE seems to be functionally inferior, it is becoming more attractive with regard to its side effect profile. In a randomized controlled trial, Abt et al. [21] registered only about half as many adverse events (Clavien I-III) in PAE as in TURP. A major advantage over transurethral procedures is the significantly lower incidence of postinterventional erectile dysfunction and retrograde ejaculation [21, 28]. Serious bleeding is also less frequent than with standard therapies [24].

To our knowledge, a comparison with other minimally invasive methods such as holmium laser enucleation of the protaste (HoLEP) or thermo-ablative procedures or with drug therapy within a randomized study has not yet taken place. However, these findings would be of great interest in classifiying PAE between these different therapy options for BPS. In contrast to many other minimally invasive procedures, PAE is not limited

to any maximum volume of the prostate and does not use a transurethral approach, which means that post-interventional strictures and incontinence can be avoided [31].

Conclusion

Summarizing the current study situation, PAE is no replacement for established surgical procedures for severe obstructions due to urodynamic inferiority. It is as a treatment option with low complication profile for moderate to severe symptoms, and as a possibility for younger, sexually active patients or those with contraindications against surgery. Previous studies have already demonstrated the effectiveness and safety of PAE in a suitable patient population.

In conclusion, PAE is an effective method with a low complication rate for treating at least moderate LUTS with growing evidence. Patient selection is crucial for the clinical success of this method. Preprocedural planning is important and reduces radiation exposure.

References
1. Sun F, Crisóstomo V, Báez-Díaz C, Sánchez FM. Prostatic Artery Embolization (PAE) for Symptomatic Benign Prostatic Hyperplasia (BPH): Part 1, Pathological Background and Clinical Implications. Cardiovasc Intervent Radiol. 2016;39:1–7. doi:10.1007/s00270-015-1233-x.
2. Ray AF, Powell J, Speakman MJ, Longford NT, DasGupta R, Bryant T, et al. Efficacy and safety of prostate artery embolization for benign prostatic hyperplasia: An observational study and propensity-matched comparison with transurethral resection of the prostate (the UK-ROPE study). BJU Int 2018. doi:10.1111/bju.14249.
3. DeMeritt JS, Elmasri FF, Esposito MP, Rosenberg GS. Relief of benign prostatic hyperplasia-related bladder outlet obstruction after transarterial polyvinyl alcohol prostate embolization. J Vasc Interv Radiol. 2000;11:767–70.
4. NICE Guidance - Prostate artery embolisation for lower urinary tract symptoms caused by benign prostatic hyperplasia: © NICE (2018) Prostate artery embolisation for lower urinary tract symptoms caused by benign prostatic hyperplasia. BJU Int. 2018;122:11–2. doi:10.1111/bju.14404.
5. Kovács A, Bücker A, Grimm M-O, Habermann CR, Katoh M, Massmann A, et al. Positionspapier der Deutschen Gesellschaft für Interventionsradiologie (DeGIR) zur Prostataarterienembolisation. Rofo 2020. doi:10.1055/a-1183-5438.
6. Bilhim T, Pisco J, Pereira JA, Costa NV, Fernandes L, Campos Pinheiro L, et al. Predictors of Clinical Outcome after Prostate Artery Embolization with Spherical and Nonspherical Polyvinyl Alcohol Particles in Patients with Benign Prostatic Hyperplasia. Radiology. 2016;281:289–300. doi:10.1148/radiol.2016152292.
7. Geevarghese R, Harding J, Parsons N, Hutchinson C, Parsons C. The relationship of embolic particle size to patient outcomes in prostate artery embolisation for benign prostatic hyperplasia: a systematic review and meta-regression. Clin Radiol. 2020;75:366–74. doi:10.1016/j.crad.2019.12.019.
8. Sun F, Crisóstomo V, Báez-Díaz C, Sánchez FM. Prostatic Artery Embolization (PAE) for Symptomatic Benign Prostatic Hyperplasia (BPH): Part 2, Insights into the Technical Rationale. Cardiovasc Intervent Radiol. 2016;39:161–9. doi:10.1007/s00270-015-1238-5.
9. Carnevale FC, Moreira AM, Antunes AA. The "PErFecTED technique": proximal embolization first, then embolize distal for benign prostatic hy-

[٣٨] كان المتوسط الموثق لقيم منتجات قياس جرعة المنطقة (DAPs) هو ١٩٥١٤ µGym²، لم يتم تحليل الجرعات المدخلة. في حالة استخدام التصوير المقطعي المحوسب للأوعية الدموية (CTA) أو التصوير المقطعي المحوسب بالشعاع المخروطي (CBCT) لتصوير شريان البروستات PA، يحدث التعرض لمزيد من الإشعاع. بالنسبة إلى التصوير المقطعي المحوسب للأوعية الدموية (CTA)، تم توثيق متوسط الجرعة حتى ٨٠٨,٤ mGycm وبالنسبة لقيم منتجات قياس جرعة المنطقة بالتصوير المقطعي المحوسب بالشعاع المخروطي (CBCT) فهي بين ١٩٠٠ و ٣٦٥٢ µGym² [٢٤، ٣٩].

يُعد الحد من التعرض للإشعاع هدفًا مهمًا في تطوير طريقة إصمام شريان البروستات بشكل أكبر. قد تكون إحدى الطرق لتحقيق ذلك هي استخدام تصوير الأوعية بالرنين المغناطيسي (MRA) للتخطيط قبل الإجراء؛ لأنه يقدم معلومات تفصيلية حول منشأ شريان البروستات دون استخدام اي إشعاع.

العوارض السلبية

يبدو أن إصمام شريان البروستات (PAE) طريقة آمنة لعلاج متلازمة البروستات الحميدة (BPS) دون عوارض سلبية كبيرة [٢٥، ٣١، ٤٠]. تشمل المضاعفات الأكثر شيوعًا هي عسر التبول عابر، أو بيلة دموية، أو صعف في الحس، أو حدوث عدوى الجهاز البولي [٢١، ٣١]. ترتبط المضاعفات الأخرى مثل الورم الدموي أو متلازمة بعد الإصمام بالطبيعة التدخلية للإجراء. ومع ذلك، يتم توثيق الأحداث الضارة الرئيسية مثل الإصمام غير الشريان المستهدف للمستقيم أو المثانة أو بنى القضيب في ٠,١ ٪ من الحالات[٢٥، ٣١]. يمكن الوقاية من ذلك عادة من خلال المعرفة الدقيقة بتشريح الأوعية الفردية، والإصمام فائق الانتقائية، وحماية المفاغرات.

مقارنة بالعلاجات الأخرى لمتلازمة البروستات الحميدة

جرى في السنوات الاخيرة العديد من التجارب العشوائية المضبوطة والتحليلات الوصفية، لمقارنة إصمام شريان البروستات مع قطع البروستات عبر الإحليل (TURP)، وهو المعيار الذهبي لعلاج تضخم البروستات الحميد (BPH) [٢١، ٢٨، ٣٠]. على الرغم من أن إصمام شريان البروستات قد أظهر فوائد في مجال المخاطر والأحداث الضارة، إلا أنه عادة ما يفشل في تحقيق التحسينات السريرية والديناميكية البولية التي نحصل عليها بواسطة عملية

قطع البروستات عبر الإحليل (TURP) [٢١، ٤١]. ذُكر في الدراسة العشوائية أجراها كارنيفال وآخرون [٢٨]، وفي التحليل التلوي الذي أجراه جاو وآخرون [٣٠]، نتائج جيدة مماثلة بين إصمام شريان البروستات بالمقارنة مع قطع البروستات عبر الاحليل (TURP). حقق كلا الإجراءين تحسنًا في IPSS بنسبة ٢١ و ١٦ نقطة، على التوالي. ومع ذلك، كانت التحسينات الديناميكية البولية لقطع البروستات عبر الإحليل (TURP) متفوقة على إصمام شريان البروستات في كلتا الدراستين.

على الرغم من أن نتائج إصمام شريان البروستات تبدو أقل من الناحية الوظيفية، إلا أنها تصبح أكثر تشويقاً فيما يتعلق بآثارها الجانبية. في تجربة عشوائية مضبطة بالشاهد، سجّل آبت وآخرون. [٢١] حوالي نصف عدد الأحداث الضارة فقط (Clavien I-III) في إصمام شريان البروستات مقارنة بقطع البروستات عبر الإحليل TURP. الميزة الرئيسية على الإجراءات عبر الإحليل هي الانخفاض الكبير في معدل حدوث خلل الانتصاب بعد التدخل والقذف الرجوعي [٢١، ٢٨]. كما أن النزف الحاد أقل تواتراً من العلاجات القياسية [٢٤].

حسب معلوماتنا، لم تتم حتى الآن المقارنة بواسطة دراسة عشوائية مع الطرق طفيفة البضع الأخرى مثل استئصال البروستات بليزر هولميوم (HoLEP) أو إجراءات الاجتثاث الحراري أو مع العلاج الدوائي ومع ذلك، فإن هذه النتائج ستكون محل اهتمام كبير في تصنيف إصمام شريان البروستات من بين هذه الخيارات العلاجية المختلفة لعلاج متلازمة البروستات الحميدة (BPS). لا يقتصر إصمام شريان البروستات على أي حجم اقصى للبروستات ولا يستخدم مدخلاً عبر الإحليل، مما يعني انه يمكن تجنب التضيق وسلس البول بعد التدخل، وهذا على عكس العديد من الإجراءات طفيفة البضع الأخرى [٣١].

الاستنتاج

وتلخيصًا لموقف الدراسة الحالي، لا يحل إصمام شريان البروستات محل الإجراءات الجراحية المؤكدة نجاعتها لعلاج حالات الانسداد الشديدة بسبب انخفاض ديناميكية البول. الإصمام خيارٌ علاجي منخفض المضاعفات لعلاج الحالات ذات الأعراض المتوسطة إلى الشديدة، وخيار محتمل للمرضى الأصغر سنًا والنشطين جنسيًا أو وللمرضى الذين لديهم موانع لإجراء للجراحة. أظهرت الدراسات السابقة بالفعل فعالية

perplasia. Cardiovasc Intervent Radiol. 2014;37:1602–5. doi:10.1007/s00270-014-0908-z.
10. Camara-Lopes G, Mattedi R, Antunes AA, Carnevale FC, Cerri GG, Srougi M, et al. The histology of prostate tissue following prostatic artery embolization for the treatment of benign prostatic hyperplasia. Int Braz J Urol. 2013;39:222–7. doi:10.1590/S1677-5538.IBJU.2013.02.11.
11. Pisco JM, Bilhim T, Pinheiro LC, Fernandes L, Pereira J, Costa NV, et al. Medium- and Long-Term Outcome of Prostate Artery Embolization for Patients with Benign Prostatic Hyperplasia: Results in 630 Patients. J Vasc Interv Radiol. 2016;27:1115–22. doi:10.1016/j.jvir.2016.04.001.
12. Bilhim T, Tinto HR, Fernandes L, Martins Pisco J. Radiological anatomy of prostatic arteries. Tech Vasc Interv Radiol. 2012;15:276–85. doi:10.1053/j.tvir.2012.09.006.
13. Carnevale FC, Soares GR, Assis AM de, Moreira AM, Harward SH, Cerri GG. Anatomical Variants in Prostate Artery Embolization: A Pictorial Essay. Cardiovasc Intervent Radiol. 2017;40:1321–37. doi:10.1007/s00270-017-1687-0.
14. Garcia-Monaco R, Garategui L, Kizilevsky N, Peralta O, Rodriguez P, Palacios-Jaraquemada J. Human cadaveric specimen study of the prostatic arterial anatomy: Implications for arterial embolization. J Vasc Interv Radiol. 2014;25:315–22. doi:10.1016/j.jvir.2013.10.026.
15. Assis AM de, Moreira AM, Paula Rodrigues VC de, Harward SH, Antunes AA, Srougi M, Carnevale FC. Pelvic Arterial Anatomy Relevant to Prostatic Artery Embolisation and Proposal for Angiographic Classification. Cardiovasc Intervent Radiol. 2015;38:855–61. doi:10.1007/s00270-015-1114-3.
16. Barry MJ, Fowler FJ, O'Leary MP, Bruskewitz RC, Holtgrewe HL, Mebust WK, Cockett AT. The American Urological Association symptom index for benign prostatic hyperplasia. The Measurement Committee of the American Urological Association. Journal of Urology. 1992;148:1549-57; discussion 1564.
17. Kim EH, Larson JA, Andriole GL. Management of Benign Prostatic Hyperplasia. Annu Rev Med. 2016;67:137–51. doi:10.1146/annurev-med-063014-123902.
18. Little MW, Boardman P, Macdonald AC, Taylor N, Macpherson R, Crew J, Tapping CR. Adenomatous-Dominant Benign Prostatic Hyperplasia (AdBPH) as a Predictor for Clinical Success Following Prostate Artery Embolization: An Age-Matched Case-Control Study. Cardiovasc Intervent Radiol. 2017;40:682–9. doi:10.1007/s00270-017-1602-8.
19. Lin Y-T, Amouyal G, Thiounn N, Pellerin O, Pereira H, Del Giudice C, et al. Intra-vesical Prostatic Protrusion (IPP) Can Be Reduced by Prostatic Artery Embolization. Cardiovasc Intervent Radiol. 2016;39:690–5. doi:10.1007/s00270-015-1235-8.
20. Bilhim T, Pisco JM, Furtado A, Casal D, Pais D, Pinheiro LC, O'Neill JEG. Prostatic arterial supply: Demonstration by multirow detector angio CT and catheter angiography. Eur Radiol. 2011;21:1119–26. doi:10.1007/s00330-010-2015-0.
21. Abt D, Hechelhammer L, Müllhaupt G, Markart S, Güsewell S, Kessler TM, et al. Comparison of prostatic artery embolisation (PAE) versus transurethral resection of the prostate (TURP) for benign prostatic hyperplasia: Randomised, open label, non-inferiority trial. BMJ. 2018;361:k2338.
22. Zhang JL, Wang MQ, Shen YG, Ye HY, Yuan K, Xin HN, et al. Effectiveness of Contrast-enhanced MR Angiography for Visualization of the Prostatic Artery prior to Prostatic Arterial Embolization. Radiology. 2019:181524. doi:10.1148/radiol.2019181524.
23. Teichgräber U, Aschenbach R, Diamantis I, Rundstedt F-C von, Grimm M-O, Franiel T. Prostataarterienembolisation: Indikation, Technik und klinische Ergebnisse. Rofo 2018. doi:10.1055/a-0612-8067.
24. Kovács A. Prostataarterienembolisation (PAE): Technik und Ergebnisse. Radiologe. 2017;57:641–51. doi:10.1007/s00117-017-0248-5.
25. McWilliams JP, Bilhim TA, Carnevale FC, Bhatia S, Isaacson AJ, Bagla S, et al. Society of Interventional Radiology Multisociety Consensus Position Statement on Prostatic Artery Embolization for Treatment of Lower Urinary Tract Symptoms Attributed to Benign Prostatic Hyperplasia: From the Society of Interventional Radiology, the Cardiovascular and Interventional Radiological Society of Europe, Société Française de Radiologie, and the British Society of Interventional Radiology: Endorsed by the Asia Pacific Society of Cardiovascular and Interventional Radiology, Canadian Association for Interventional Radiology, Chinese College of Interventionalists, Interventional Radiology Society of Australasia, Japanese Society of Interventional Radiology, and Korean Society of Interventional Radiology. J Vasc Interv Radiol 2019. doi:10.1016/j.jvir.2019.02.013.
26. Wang M, Guo L, Duan F, Yuan K, Zhang G, Li K, et al. Prostatic arterial embolization for the treatment of lower uri-

وسلامة إصمام شريان البروستات في مجموعة مقبولة من المرضى. في الختام، يُعد إصمام شريان البروستات (PAE) طريقة فعالة مع انخفاض معدل المضاعفات لعلاج أعراض المسالك البولية السفلية المتوسطة على الأقل مع تزايد الأدلة على فعاليته. يعد اختيار المريض أمرًا بالغ الأهمية للنجاح السريري بهذه الطريقة. كما أن التخطيط قبل الإجراءات مهم ويقلل من التعرّض للإشعاع.

nary tract symptoms caused by benign prostatic hyperplasia: A comparative study of medium- and large-volume prostates. BJU Int. 2016;117:155–64. doi:10.1111/bju.13147.
27. Pisco J, Campos Pinheiro L, Bilhim T, Duarte M, Rio Tinto H, Fernandes L, et al. Prostatic arterial embolization for benign prostatic hyperplasia: Short- and intermediate-term results. Radiology. 2013;266:668–77. doi:10.1148/radiol.12111601.
28. Carnevale FC, Iscaife A, Yoshinaga EM, Moreira AM, Antunes AA, Srougi M. Transurethral Resection of the Prostate (TURP) Versus Original and PErFecTED Prostate Artery Embolization (PAE) Due to Benign Prostatic Hyperplasia (BPH): Preliminary Results of a Single Center, Prospective, Urodynamic-Controlled Analysis. Cardiovasc Intervent Radiol. 2016;39:44–52. doi:10.1007/s00270-015-1202-4.
29. Bilhim T, Pisco J, Rio Tinto H, Fernandes L, Campos Pinheiro L, Duarte M, et al. Unilateral versus bilateral prostatic arterial embolization for lower urinary tract symptoms in patients with prostate enlargement. Cardiovasc Intervent Radiol. 2013;36:403–11. doi:10.1007/s00270-012-0528-4.
30. Gao Y-a, Huang Y, Zhang R, Yang Y-d, Zhang Q, Hou M, Wang Y. Benign prostatic hyperplasia: Prostatic arterial embolization versus transurethral resection of the prostate–a prospective, randomized, and controlled clinical trial. Radiology. 2014;270:920–8. doi:10.1148/radiol.13122803.
31. Malling B, Røder MA, Brasso K, Forman J, Taudorf M, Lönn L. Prostate artery embolisation for benign prostatic hyperplasia: A systematic review and meta-analysis. Eur Radiol 2018. doi:10.1007/s00330-018-5564-2.
32. Maclean D, Harris M, Drake T, Maher B, Modi S, Dyer J, et al. Factors Predicting a Good Symptomatic Outcome After Prostate Artery Embolisation (PAE). Cardiovasc Intervent Radiol. 2018;41:1152–9. doi:10.1007/s00270-018-1912-5.
33. Assis AM de, Maciel MS, Moreira AM, Paula Rodrigues VC de, Antunes AA, Srougi M, et al. Prostate Zonal Volumetry as a Predictor of Clinical Outcomes for Prostate Artery Embolization. Cardiovasc Intervent Radiol. 2017;40:245–51. doi:10.1007/s00270-016-1518-8.
34. Hacking N, Vigneswaran G, Maclean D, Modi S, Dyer J, Harris M, Bryant T. Technical and Imaging Outcomes from the UK Registry of Prostate Artery Embolization (UK-ROPE) Study: Focusing on Predictors of Clinical Success. Cardiovasc Intervent Radiol 2019. doi:10.1007/s00270-018-02156-8.
35. Du Pisanie J, Abumoussa A, Donovan K, Stewart J, Bagla S, Isaacson A. Predictors of Prostatic Artery Embolization Technical Outcomes: Patient and Procedural Factors. J Vasc Interv Radiol. 2019;30:233–40. doi:10.1016/j.jvir.2018.09.014.
36. Laborda A, Assis AM de, Ioakeim I, Sánchez-Ballestín M, Carnevale FC, Gregorio MA de. Radiodermitis after prostatic artery embolization: Case report and review of the literature. Cardiovasc Intervent Radiol. 2015;38:755–9. doi:10.1007/s00270-015-1083-6.
37. Andrade G, Khoury HJ, Garzón WJ, Dubourcq F, Bredow MF, Monsignore LM, Abud DG. Radiation Exposure of Patients and Interventional Radiologists during Prostatic Artery Embolization: A Prospective Single-Operator Study. J Vasc Interv Radiol. 2017;28:517–21. doi:10.1016/j.jvir.2017.01.005.
38. Zumstein V, Binder J, Güsewell S, Betschart P, Pratsinis M, Müllhaupt G, et al. Radiation Exposure During Prostatic Artery Embolisation: A Systematic Review and Calculation of Associated Risks. Eur Urol Focus 2020. doi:10.1016/j.euf.2020.04.012.
39. Maclean D, Maher B, Harris M, Dyer J, Modi S, Hacking N, Bryant T. Planning Prostate Artery Embolisation: Is it Essential to Perform a Pre-procedural CTA? Cardiovasc Intervent Radiol. 2018;41:628–32. doi:10.1007/s00270-017-1842-7.
40. Zumstein V, Betschart P, Vetterlein MW, Kluth LA, Hechelhammer L, Mordasini L, et al. Prostatic Artery Embolization versus Standard Surgical Treatment for Lower Urinary Tract Symptoms Secondary to Benign Prostatic Hyperplasia: A Systematic Review and Meta-analysis. Eur Urol Focus 2018. doi:10.1016/j.euf.2018.09.005.
41. Christidis D, Clarebrough E, Ly V, Perera M, Woo H, Lawrentschuk N, Bolton D. Prostatic artery embolization for benign prostatic obstruction: Assessment of safety and efficacy. World J Urol. 2018;36:575–84. doi:10.1007/s00345-018-2220-z.

Prof. Dr. Thomas J. Vogl[1] (MD)
Annette Zinn[1] (MD)
Leona S. Alizadeh[1] (MD)
Prof. Dr. Nagy N. Naguib[2,3] (MD)
[2]Department of Radiology
Ameos Kliniken Halberstadt
38820 Halberstadt, Germany
[3]Department of Diagnostic and Interventional Radiology, University Hospital Alexandria, Egypt

[1]Institute of Diagnostic and Interventional Radiology
University Hospital Frankfurt
Theodor-Stern-Kai 7
60590 Frankfurt am Main
Germany
Phone: ++49-69-6301-7277
Fax: ++49-69-6301-7258
T.Vogl@em.uni-frankfurt.de