

Embolisation bei symptomatischen Uterus-Myomen (UAE): Technik, Indikationsstellung und Ergebnisse

T. J. Vogl¹
V. Jacobi¹
R. Gätje²
E. Siebzehnrübl²
S. Zangos¹

Embolization of Symptomatic Myomas (UAE): Technique, Indication and Results

Zusammenfassung:

Vorstellung der Indikationsstellung, der Technik und der Ergebnisse der Uterusarterienembolisation (UAE) bei symptomatischen Myomen. Interventionstechnische Voraussetzungen werden dargestellt, wie der Einsatz der DSA, der superselektiven Katheterisierung und der unterschiedlichen Embolisationsmaterialien wie Polyvinylalkohol (PVA) oder Microsphären, sowie Nachkontrollen nach UAE. Die technischen Erfolgsraten der UAE betragen zwischen 98–100%. Die Ansprechraten liegen zwischen 85–94% mit einem deutlichen oder kompletten Verlust der durch die Myome verursachten Symptomatik. Es wird eine Größenreduktion nach UAE von 48 bis zu 70% der größten Myome erzielt. Bei Symptomen aufgrund der Größe der Myome erreicht man eine Besserung bei 85–96%. Frauen die aufgrund von Menorrhagien mit der UAE behandelt werden, zeigen ein Ansprechen von 80–96%. Die bisherigen Daten zur UAE belegen eine hohe Effektivität bei einer minimalen Komplikationsrate. Weitere Studien sind ausgerichtet auf die Langzeitergebnisse, den Einfluss auf die Fertilität und mögliche Spätkomplikationen.

Abstract

Presentation of indication, technique and results of transarterial uterine artery embolization (UAE) for the treatment of symptomatic myomas. Technical requirements are presented like DSA, catheters, superselective catheterisation and the different embolization materials as polyvinylalcohol (PVA) or microspheres, as well as the follow-up after UAE. The technical success rate of UAE is documented to range between 98 to 100% and myomatous symptomatology disappears in 85 to 94% of the cases. A reduction in the size of the myomata after UAE is observed between 48 to 70%. A resolution of the hemorrhage disappears in 80 to 96% of the cases immediately. Particulate embolization of the uterine artery is a new minimally invasive therapy in the management of symptomatic leiomyomas with a high efficiency and low rate of major complications. Further studies may prove the longterm results after UAE, the influence on fertility and possible late complications.

Key words

Leiomyoma · therapeutic embolization · uterus blood supply · treatment outcome

Einleitung

Das Uterusmyom stellt den häufigsten Tumor im weiblichen Reproduktionstrakt dar, eine benigne, meist hormonabhängige Geschwulst, die mit dem Alter an Anzahl und Größe zunimmt und nach der Menopause eine Tendenz zur Verkleinerung aufweist. Klinische Untersuchungen und Autopsien haben bei 20–40% al-

ler Frauen mit einem Alter von mehr als 35 Jahre einen Nachweis von Myomen erbracht [1]. Die Myome verursachen in den meisten Fällen keine klinische Symptomatik. Dennoch gibt es Frauen, die eine starke therapiebedürftige Symptomatik aufgrund der Myome aufweisen. Neben einer Menorrhagie, die in einer Anämie resultieren kann, führen die Myome hierbei regelmäßig zu Schmerzen und zu durch die Tumorgöße bedingten Sympto-

Institutsangaben

¹ Institut für Diagnostische und Interventionelle Radiologie J.-W.-Goethe-Universität Frankfurt

² Klinik für Gynäkologie und Geburtshilfe J.-W.-Goethe-Universität Frankfurt

Korrespondenzadresse

Dr. med. Stephan Zangos · Institut für Diagnostische und Interventionelle Radiologie
J.-W.-Goethe-Universität Frankfurt · Theodor-Stern-Kai 7 · 60590 Frankfurt ·
E-mail: Zangos@em.uni-frankfurt.de

Bibliografie

Fortschr Röntgenstr 2003; 175: 1032–1041 · © Georg Thieme Verlag Stuttgart · New York · ISSN 1438–9029

men. Aber auch eine Sterilität kann durch Myome verursacht werden.

Die Standardtherapie der Myome stellt heute häufig noch die Hysterektomie dar, die von vielen betroffenen Frauen nur eingeschränkt akzeptiert wird. In besonderen Fällen kann auch eine Myomektomie (Myomenukleation) durchgeführt werden. Bislang konnte bei medikamentöser Therapie (GnRH-Agonisten) noch kein effektiver Langzeittherapieerfolg dokumentiert werden [2]. Das im Folgenden vorgestellte Verfahren der Uterusarterien-Embolisation (UAE) stellt eine Alternative zu den invasiven laparotomischen oder laparoskopischen Verfahren dar.

Seit mehr als zwei Jahrzehnten wird die transarterielle Embolisation (TAE) in der Region des weiblichen Beckens bei gastrointestinalen, traumatischen und durch Tumoren verursachten Blutungen erfolgreich als effektive Therapie eingesetzt. Es zeigten sich aber auch gute Ansprechraten bei der Behandlung von postoperativen und postpartalen Hämorrhagien, bei Blutungen nach Schwangerschaftsabbruch und ektopter Schwangerschaft oder vaskulären Malformationen von 80–100% [3].

Im Rahmen einer interdisziplinären Zusammenarbeit von Gynäkologie und Radiologie wurde 1995 erstmals von Ravina [4] die Embolisation von Myomen zur Behandlung symptomatischer Leiomyome durchgeführt, die mittlerweile in vielen anderen Zentren erfolgreich wiederholt wurde.

Die arterielle Uterusembolisation (UAE) stellt eine neue erfolgreiche minimal invasive Technik zur Behandlung der Leiomyome unter Erhaltung des Uterus dar und soll im Folgenden mit den Schwerpunkten einer kritischen Indikationsstellung, der Interventionstechnik und den bislang erzielten Ergebnisse unter Berücksichtigung eigener Daten vorgestellt werden.

Indikationsstellung zur UAE

Die Indikationsstellungen zur UAE werden derzeit diskutiert und mit zunehmender Erfahrung immer mehr erweitert. Die Entscheidung zur Durchführung der UAE sollte stets interdisziplinär zwischen betreuenden Gynäkologen und interventionell tätigen Radiologen erfolgen. Vor der Durchführung der UAE müssen die Frauen in gynäkologischer Betreuung sein, über die klassischen operativen Verfahren (Myomektomie oder Hysterektomie) aufgeklärt sein und diese ablehnen. Aber auch bei Kontraindikationen zur Durchführung einer operativen Therapie kann die UAE erfolgsversprechend sein.

Ebenfalls profitieren Frauen mit zugrunde liegenden kardiovaskulären, chronisch obstruktiven Erkrankungen von einer Behandlung der Myome mittels UAE, da hierbei das periinterventionelle Risiko gegenüber einer operativen Therapie deutlich reduziert ist.

Die häufigsten Indikationen zur Durchführung der UAE sind starke langandauernde Menorrhagien oder Metrorrhagie, die in Anämien resultieren können. Starke Schmerzen oder Druckbeschwerden aufgrund der Uterusmyome stellen die zweithäufigste Indikation zur Durchführung der UAE dar. Voraussetzung für

eine erfolgreiche Therapie ist, dass die klinische Symptomatik jeweils auch auf die nachgewiesenen Myome zurückgeführt werden kann. Vor Durchführung der UAE sollten Kontraindikationen für interventionelle Verfahren wie eine Kontrastmittelallergie oder eine Allergie gegen die Embolisationsmaterialien, ein Nierenversagen oder eine erhöhte Blutungsneigung ausgeschlossen werden.

Derzeit existieren keine sicheren Daten darüber, ob auch submuköse Myome für die UAE geeignet sind oder ob es eine Beschränkung der Myomgröße zur Durchführung der UAE gibt. Hier geben viele Arbeitsgruppen einen maximalen Durchmesser von 10 cm an [5]. Jedoch sind prinzipiell auch größere Myome einer Behandlung mittels UAE zugänglich [6]. Es zeigt sich bei kleineren Myomen ein besseres Ansprechen auf die Embolisation mit dem Ergebnis einer ausgeprägteren Größenreduktion [7]. Ebenfalls wurde die UAE auch schon zur Behandlung der symptomatischen Adenomyose eingesetzt. Hier liegen derzeit jedoch nur geringe Fallzahlen vor [8]. Frauen mit chronischer Salpingitis weisen ein erhöhtes Infektionsrisiko nach UAE auf, die Indikationsstellung muss hier sehr streng gestellt werden.

Obwohl bisher mehrfach über Schwangerschaften nach Embolisation berichtet wurde, sollte die Indikation zur Embolisation bei Patientinnen mit bestehendem Kinderwunsch sehr zurückhaltend gestellt werden. Die Patientinnen müssen hierbei über mögliche Komplikationen vor und während der Schwangerschaft sowie eine mögliche Wachstumsretardierung der Feten aufgeklärt sein. Ebenfalls sollte dann während der Schwangerschaft eine engmaschige gynäkologische Kontrolle von einem mit der Myomembolisation vertrauten Gynäkologen gewährleistet sein.

Präinterventionelle Vorbereitung

Im Rahmen der ausführlichen Aufklärung der Patientin mindestens 24 Stunden vor dem Eingriff müssen mögliche Komplikationen wie auch alle weiteren Therapieoptionen (Hysterektomie, Myomektomie oder Hormontherapie) mit der Patientin diskutiert werden. In vielen Fällen kann zwar auch mittels transvaginalen und abdominellem Ultraschall eine Lokalisation der Myome erfolgen, hierbei ist aber neben der fehlenden Beurteilbarkeit des Verlaufs der Beckengefäße auch das eingeschränkte Untersuchungsfeld insbesondere bei großen Myomen von Nachteil.

Aus diesem Grunde erscheint derzeit eine exakte Darstellung der Leiomyome mittels Magnetresonanztomographie (MRT) vor der Durchführung der Embolisation empfehlenswert. Dabei zeigen nicht degenerierte Leiomyome in den T2-gewichteten Aufnahmen eine niedrige Signalintensität mit einer scharfen Begrenzung und können so mit einer sehr hohen Spezifität gegenüber malignen Tumoren abgegrenzt werden [9]. Neben der exakten dreidimensionalen Beurteilung der Myomlokalisierung und -ausdehnung mittels der Schnittbildtechnik (T1- und T2-gewichtete Sequenzen in multiplanarer Orientierung) (siehe Tab. 4) führen wir zusätzlich eine pelvine kontrastverstärkte MR-Angiographie (ce-MRA) durch (siehe Abb. 4), um präinterventionell die Gefäßanatomie des Beckens abzuklären, so dass schon vor dem Eingriff

eine erschwerte Sondierung, z.B. bei spitzwinkligen Abgängen, erkannt werden kann.

Die Patientinnen sollten vor dem Eingriff eine Nahrungskarenz von 6 Stunden einhalten, jedoch können notwendige Medikamente bis zu 2 Stunden vor dem Eingriff mit etwas Flüssigkeit eingenommen werden. Zur Embolisationsvorbereitung erhalten alle Patientinnen einen intravenösen Zugang, über den ein Opioid (z.B. Dolantin®; bis zu 10 mg) zur Vermeidung von Akutbeschwerden während der Embolisierung, verabreicht wird. Aber auch eine Analgosedierung ist zur Behandlung der Schmerzsymptomatik sinnvoll. Hierfür wird eine Kombination aus einem kurzwirksamen Benzodiazepin (z.B. Midazolam [Dormicum]) und einem Opioid (z.B. Piritramid [Dipidolor]) verwendet. Zur Vermeidung der typischen Nebenwirkung einer Atemdepression sollte hier nur eine fraktionierte Applikation sowie eine lückenlose Überwachung der Patientinnen erfolgen. Ebenfalls ist eine Schmerztherapie mittels einer vom Patienten bei Bedarf zu steuernden Schmerzpumpe oder einer Periduralanästhesie eine wirkungsvolle Option.

Angiographische Technik

Die Embolisierung erfolgt unter Verwendung einer digitalen Subtraktions-Angiographie-Anlage (DSA). Hierbei muss strikt auf die Vermeidung unnötiger Strahlenexposition geachtet werden und die Durchleuchtungszeit (gepulste Durchleuchtung) sowie die angiographischen Serien auf das absolute Mindestmaß reduziert werden, da viele der behandelten Frauen noch in einem gebärfähigen Alter sind.

Derzeit liegen keine Daten für größere Patientengruppen bezüglich der Strahlenbelastung während der UAE vor. Nikolic et al berichteten von einer mittleren Durchleuchtungszeit von 21,89 Minuten (Minimum: 8,9 min; Maximum: 52,5 min) [10]. Hieraus berechnete sich eine absorbierte Ovarien-Dosis von 22,34 cGy und eine absorbierte Haut-Dosis von 162,32 cGy. Diese Strahlenbelastungen liegen deutlich über den Werten konventioneller fluoroskopischer Eingriffe, wie z.B. Hysterosalpingographie oder Eileiterrekanalisation. Dennoch soll diese Strahlenbelastung keine akuten oder langfristigen Strahlenschäden oder eine Erhöhung des genetischen Risikos für mögliche Kinder verursachen [10].

Als arterieller Zugang wird eine 4-F-Schleuse in der Arteria femoralis mittels Seldinger-Technik in Lokalanästhesie platziert. Während viele Arbeitsgruppen in nur einem Gefäß eine Schleuse applizieren [11,12], punktieren andere Gruppen [13,14] während eines Eingriffes beide Femoralarterien, um dann jeweils die Arteria uterina kontralateral zu sondieren. Eigene Erfahrungen bei 50 Patientinnen belegen eine primäre technische Erfolgsrate von 98% bei unilateralem Punktionsweg. Nur in einem Fall musste ein primär unilateral geplanter Eingriff auf bilateral mit Punktion beider Femoralarterien erweitert werden.

Eine wesentliche Voraussetzung vor der UAE ist die exakte Kenntnis der Topographie der Äste der A. iliaca interna (siehe Abb.1). Hierbei muss unbedingt eine Fehlembolisierung, insbe-

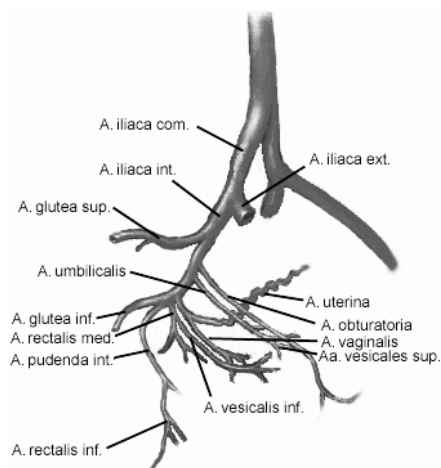


Abb. 1 Schematische Darstellung des Verlaufs der Beckengefäße in lateraler Ansicht. Hierbei ist jedoch zu beachten, dass verschiedenste Normvarianten vorliegen können.

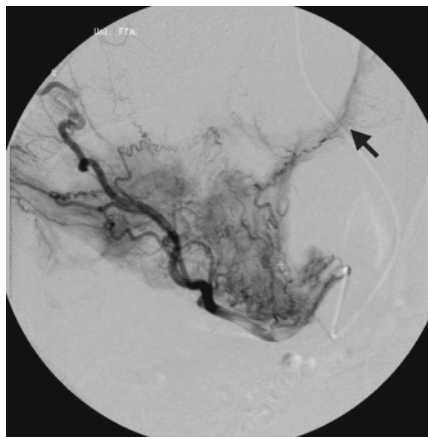


Abb. 2 Angiographie der linken Arteria uterina mit Dokumentation der Hypervaskularisation der Myome bei Uterus myomatosus und Darstellung der Anastomose zur A. ovarica (Pfeil).

sondere die Embolisierung der A. ovarica, A. vaginalis, A. vesicalis sowie der Glutealarterien, vermieden werden (siehe Abb. 2).

Bei der angiographischen Darstellung der abgehenden Gefäße der A. iliaca interna kommt es in der p.a. Projektion oft zu Überlagerungen. Aus diesem Grunde empfiehlt sich für die Sondierung der A. uterina eine um 30–40° zur ipsilateralen Seite gekippte Schrägaufnahme zur überlagerungsfreien Darstellung der A. uterina, während andere hingegen eine zur kontralateralen Seite gekippte Schrägaufnahme bevorzugen [15].

Für die selektive Sondierung der Uterusarterien empfiehlt sich die Verwendung von Cobra-Kathetern und steuerbaren Führungsdrähten [11]. Durch die Sondierung der A. uterina mittels eines Führungsdrahtes kann es im Einzelfall zu einem Spasmus kommen. Pelage et al. beschrieben in sogar 26% ihrer Patientinnen das Auftreten eines Gefäßspasmus [16]. Zur Behandlung kann Glyzerolnitrat (0,4–0,8 mg) intraarteriell appliziert werden, in der Regel resultiert aber auch bei einfachem Zuwarten ein spontanes Sistieren des Gefäßspasmus.

In einzelnen Fällen kann der Abgang der Uterusarterien ungünstig gelegen sein oder durch das Myom komprimiert und verdrängt werden, so dass sich die selektive Sondierung kompliziert gestalten kann. Hier wird alternativ zur Erleichterung der Sondierung die Verwendung von 3-F Koaxial-Kathetern empfohlen, welche jedoch die Komplexität und die Kosten des Eingriffes erhöhen.

Da die Sondierung der ipsilateralen Gefäße bei einigen Patientinnen insbesondere bei spitzwinkligem Abgang erschwert sein kann, sondieren einige Arbeitsgruppen die Arteria uterina mittels Waltman-Loop-Technik. Hier wurden zusätzlich noch technische Veränderungen der Katheter zur besseren Steuerung eingeführt [17]. Andere verwenden Sidewinder-Katheter oder Headhunter-Katheter anstelle der Cobra-Katheter zur besseren Sondierung der ipsilateralen Gefäße.

Für die Embolisationstechnik hat sich derzeit kein standardisiertes Vorgehen etabliert. Vergleichende randomisierte Studien zu dieser Thematik liegen bislang nicht vor. Die Applikation der Embolisationsmaterialien erfolgt langsam unter gepulster Durchleuchtung. Einige Arbeitsgruppen beenden die Embolisation schon nach Okklusion der peripheren hypervaskularisierten Bereiche der Myome [13,18], während andere Gruppen [19] die Embolisation bis zur vollständigen Stase des Blutflusses in der sondierten Arterie (siehe Abb. 3) fortsetzen. Wird die Embolisation über diesen Zeitpunkt hinaus fortgesetzt, kann ein Reflux in andere Gefäße wie z. B. die peripheren Äste der A. iliaca interna mit den entsprechenden Komplikationen resultieren. Eine abschließende Kontrolle wird zur Dokumentation der Stase in den embolisierten Arterien durchgeführt. Nach Anlage eines Druckverbandes wird eine Bettruhe von 6 Stunden eingehalten. Von den meisten Arbeitsgruppen wird die UAE als stationäre Therapie durchgeführt, aber auch eine ambulante Durchführung der UAE unter Beachtung einer adäquaten Schmerztherapie wird von einigen Gruppen angeboten [20,21].

Embolisationsmaterialien

Für die Embolisation stehen derzeit verschiedene Materialien zur Verfügung. Am häufigsten werden Polyvinylalkohol (PVA) Partikel (Contour®, Boston Scientific, Boston) [12,18,21–24] oder Gelatine Microsphären (Embospheres®, Biosphere Medical), selten auch Gelatinschwammartikel (Gelfoam) zur Embolisation der Uterusarterien verwendet [21,25].

Für die UAE werden von den meisten Arbeitsgruppen [12,21–23] Polyvinylalkohol (PVA) Partikel mit einer Größe von 300–500 µm oder 500–700 µm eingesetzt, die zur besseren Sichtbarkeit des Embolisates mit röntgendichtem Kontrastmittel versetzt werden [18,24]. Partikel mit einer Größe von 150–300 µm sollen das Risiko eines globalen Uterusinfarktes oder einer Fehlembolisation über utero-ovarale Kollateralen erhöhen [18]. Aber auch die Verwendung von Partikeln der mittleren Größe kann bei größeren Myomen in einer Uterusinfektion resultieren [26]. Die Wahl der Partikelgröße für die UAE sollte daher auf der Basis der angiographisch-morphologischen Ergebnisse erfolgen, eigene Erfahrungen mit kleinen Partikeln weisen auf keine Erhöhung der Komplikationsrate hin.

Als neue Substanz für die Embolisation der Uterusarterien kommen Gelatine Microsphären (Embospheres®, Biosphere Medical) zum Einsatz [27], die in der Neuroradiologie erstmals verwendet wurden [28,29]. Als vorteilhaft erweist sich die einheitliche Größe der Partikel, wodurch die Verschlussebene besser gesteuert werden kann [30]. Da auch die Microsphären nicht röntgendicht sind, muss zusätzlich ein röntgendichtes Kontrastmittel zum Embolisat zugegeben werden. Nachteilig bei der Verwendung der Microsphären sind die derzeit höheren Kosten gegenüber PVA-Partikeln.

Kontrolle nach UAE

Derzeit gibt es keine einheitlichen Richtlinien zur Kontrolle des Therapieerfolges nach UAE. Die meisten Autoren empfehlen die Verwendung des Ultraschalls [31–33] oder der Magnetresonanztomographie (MRT) [6,34–37] zur Beurteilung des Therapieerfolges. Dennoch erweist sich die MRT aufgrund der höheren Auflösung und der Möglichkeit der Beurteilung der Kontrastmitteldynamik als besser geeignet [35,38]. Durch die Gabe von paramagnetischen Kontrastmitteln kann schon 24 Stunden nach UAE eine Erfolgskontrolle durchgeführt werden, bei der die Devaskularisation der therapierten Myome und die Perfusion des Myometriums dokumentiert werden können (siehe Abb. 5).

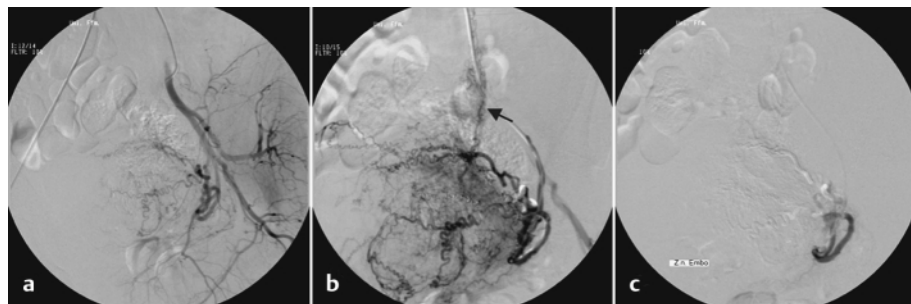


Abb. 3 Darstellung der A. iliaca communis mit Darstellung der A. uterina (a). Nach selektiver Sondierung der A. uterina zeigen sich die Vergrößerung des Uterus sowie die Hypervaskularisation der Myome sowie eine Anastomose zur A. ovarica (Pfeil) (b). In der Abschlusskontrolle dokumentiert sich die Stase des Blutflusses in den Myomgefäßen (c).

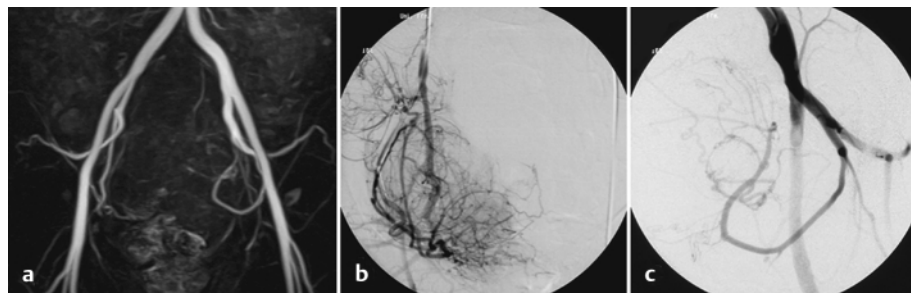


Abb. 4 (a) ceMRA der Beckengefäße in MIP-Technik mit sehr guter Abgrenzung der Uterusarterien, so dass anhand der Bilder die UAE geplant werden konnte. Darstellung der rechten (b) und der linken (c) Uterusarterie in DSA-Technik während der UAE. Die Ergebnisse korrelieren in hohem Maße mit der Ergebnissen der ceMRA.

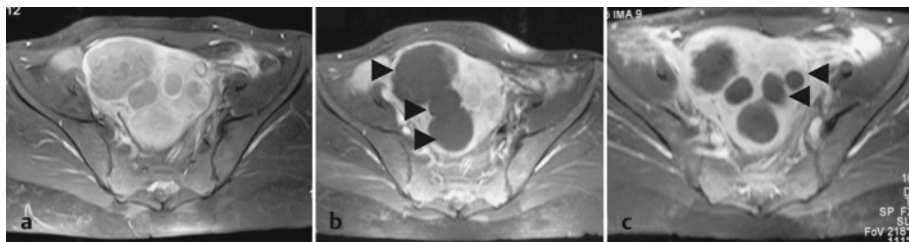


Abb. 5 (a) Dokumentation der Perfusion der Uterus-Myome vor Durchführung der UAE mittels T1-gew. FS TSE-Sequenzen nach Kontrastmittelgabe. (b) 24 Stunden nach Embolisierung mit Contour der rechten Uterusarterie zeigt sich die Devaskularisation der Myome (8) der rechten Uterus-Seite unter Schonung des Myometriums. (c) In der Kontrolle nach der zweiten UAE zeigt sich nach 4 Wochen eine beginnende Größenreduktion der Myome der rechten Seite und die Devaskularisation der Myome (8) der linken Uterus-Seite.

Weitere Kontrollen werden derzeit von vielen Arbeitsgruppen nach 3, 12 und 24 Monaten durchgeführt. Hierbei können neben den morphologischen Veränderungen auch die Entwicklung der klinischen Symptomatik beurteilt werden. Eine Verlaufskontrolle mittels Computertomographie ist aufgrund der zusätzlichen Strahlenexposition kontraindiziert, lediglich bei Verdacht auf eine Abszedierung oder Totalnekrose des Uterus sollte die CT zur Therapieentscheidung durchgeführt werden.

Die transvaginale Sonographie ist prinzipiell auch zur Therapiekontrolle nach UAE geeignet, mittels farbkodierter Duplextechnik kann hierbei neben der Größenkontrolle auch die Beurteilung der Vaskularisation des Uterus und der behandelten Myome erfolgen [32,39]. Problematisch sind hier jedoch das eingeschränkte Untersuchungsfeld und die Abhängigkeit der Ergebnisse von der Erfahrung des Untersuchers [7]. Neben der bildmorphologischen Erfolgskontrolle ist eine kontinuierliche Betreuung der Patienten durch den behandelnden Gynäkologen unentbehrlich und sollte zu Beginn engmaschig erfolgen.

Die Differenzierung der selten auftretenden Leiomyosarkome gegenüber den Leiomyomen mittels bildgebender Verfahren kann erschwert sein. Bei einem Wachstum der mit UAE behandelten Myome sollte stets eine weitere histopathologische Abklärung mittels Punktion oder ggf. Hysterektomie erfolgen [40].

Ergebnisse nach UAE

Es werden von allen Autoren technische Erfolgsraten für die Durchführung der UAE von 95 bis 100% beschrieben (siehe Tab. 1). Die Gesamtansprechrates auf die UAE, die als deutliche bis komplette Reduktion der durch die Myome verursachten Symptome definiert wird, liegt bei 85 bis 96% [19,41,42]. Hierbei zeigt sich in allen die UAE durchführenden Zentren eine Verringerung des Myomvolumens nach Myomembolisierung mit einer Größenreduktion der Myome von 48% bis 70% [19,41,42] (siehe Tab. 1 und 2). Einige Autoren beschrieben eine kontinuierliche Schrumpfung der Myome im zeitlichen Verlauf bis zu 2 Jahre nach UAE [13,43]. Goodwin et al. [12] konnten keinen Zusammenhang zwischen der Uterusgröße vor Therapie und dem Ansprechen auf die Therapie in einem kleinen Patientenkollektiv von 59 Patienten nachweisen. Demgegenüber beobachteten Spies et al. bei 200 Patientinnen insbesondere bei kleinen Myomen ein besseres Ansprechen mit einer größeren Volumenreduktion gegenüber größeren Myomen, während die Anzahl der Myome vor der Embolisierung keinen Einfluss auf das Ansprechen

hat. Ebenfalls wurde bei submukösen Myomen ein besseres Ansprechen auf die UAE gegenüber intramuralen oder subserösen Myomen registriert [7]. Als weiterer Vorteil der UAE erweist sich die klinisch rasch eintretende Verbesserung der durch die Myome resultierenden klinischen Symptomatik. Schon beim 1. Zyklus nach der UAE berichtete Pelage über eine deutliche Besserung der Symptome bei 92% der Patientinnen [18]. Auch in allen veröffentlichten Studien mit größeren Fallzahlen zeigte sich in 80 bis 96% eine Reduktion der Menorrhagien nach UAE über die Dauer der Nachkontrollen. Aber auch Symptome, wie Druckgefühl oder Schmerzen, sprechen auf die UAE gut an. Die Drucksymptome verbesserten sich bei 85 bis 96% der Patientinnen.

Dennoch müssen noch die Langzeitergebnisse der UAE und der Einfluss auf das Neuaufreten von Myomen weiter evaluiert werden.

Nebenwirkungen und Komplikationen

Komplikationen, die in einer signifikanten Erhöhung der Patientenmorbidity oder weiteren therapeutischen Verfahren resultieren, treten selten auf und liegen global unter 2% [13]. Die häufigste Nebenwirkung nach UAE stellen Schmerzen während und nach der Embolisierung bei fast allen Frauen dar, wobei der Grad der Schmerzen sehr variabel ist. Einige Patientinnen berichten über geringe krampfartige Schmerzen, während andere Frauen eine starke Schmerzsymptomatik aufweisen, die vergleichbar den Geburtsschmerzen eingeordnet werden können. Hierbei weisen die Schmerzen bei den meisten Patientinnen ihr Maximum in den ersten 24 Stunden nach UAE auf [18]. Die Schmerzen können zum einen mittels intravenöser und oraler Gabe von Opiaten und Analgetika behandelt werden, als sehr effektive Maßnahmen stehen aber auch eine Periduralanästhesie (PDA) oder eine von den Patientinnen steuerbare Schmerzpumpe zur Verfügung. Eine orale Analgesie zur Erhaltungs-therapie wird in der Regel über 5 bis 10 Tage benötigt. Eigene Daten weisen darauf hin, dass bei einem zweizeitigen Vorgehen, bei dem jeweils nur eine A. uterina im Abstand von 3–4 Wochen embolisiert wird, die Schmerzen in geringerer Intensität auftreten als bei einem einzeitigen Vorgehen. Die zweithäufigste Nebenwirkung nach UAE stellen starke Übelkeit und Erbrechen dar. Zur Therapie sollten Prochlorperazine, Dimenhydrinate oder Metoclopramid eingesetzt werden. Einige Patientinnen können nach der UAE ein Postembolisierungssyndrom mit Abgeschlagenheit und Temperaturen bis 38,5°C entwickeln. In Kontroll-CT-Aufnahmen bis eine Woche nach UAE konnte eine Gasentwicklung in den Myo-

Tab. 1 Übersicht der aktuellen Publikationen zur UAE bezüglich der wesentlichen Kriterien wie Erfolgsraten und Komplikationen. Abstr. Abstrakt; k. A. keine Angaben; MRT Magnetresonanztomographie; UAE Uterusarterienembolisation

Autoren	Jahr	Pat.	mittl. Alter [Jahre]	Follow-up	technischer Erfolg	Besserung Menorrhagie	mittlere Größenreduktion Myom/ Uterus	Bildgebung	schwere Komplikationen
Andersen [56]	2001	62	43 (29–54)	12 Monate	97% (60/62)	96% (29/30 nach 6 Mon.)	68% (nach 6 Mon. bei 30 Pat.)	Ultraschall	Schwere KM-Reaktion (n = 1) Endometritis (n = 1) Hämatom der Punktionsstelle (n = 2)
Bradley [19]	1998	8	37,5 (31–48)	230 Tage (87–275 Tage)	100%	63% (5/8) nach 3 Monaten	k.A./50% nach 3 Monaten	MRT	Myomabgang (n = 1) Entzündung des Uterus (n = 1)
Mc Lucas [57]	2002	412	k.A.	6 Monate	97% (400/412) bilaterale UAE 3% (12/412) unilaterale UAE	k.A.	k.A./ 56% bilaterale Embo 29% unilaterale Embo	k.A.	k.A.
Goodwin [12]	1999	60	43,5 (27–66)	24 Monate	97% (59/60) bilaterale UAE 3% (1/60) unilaterale UAE	81%	48,8%/42,8%	Ultraschall	Amenorrhagie (n = 1) Hysterektomie (n = 1) Myomabgang (n = 4)
Hutchins [22]	1999	305	26–52	12 Monate	96%	92% nach 12 Monaten	48%		Hysterektomie (n = 6) Myomektomie (n = 5)
Spies [58]	2001	200	43 (30–52)	12 Monate	99%(198/200)	90% (150/167 nach 1 Jahr)	58%/38% nach 12 Monaten	MRT	Lungenembolie (n = 1) Amenorrhagie (n = 4)
Watson [6]	2002	114	42	6 Monate	k.A.	91% (104/114)	58%/k.A.	MRT	Myomabgang (n = 6)
Katsumori [25]	2002	60	42,5 (32–52)	12 Monate	100%	98% (41/42) nach 4 Mon. 100% (20/20) nach 12 Mon.	70%/56% nach 12 Monaten	MRT	Myomabgang (n = 2)
Pelage [18]	2000	80	44,7 (30–54)	24 Monate	95% (76/80) bilaterale UAE 5% (4/80) unilaterale UAE	92% (74/80) zum 1. Zyklus nach UAE	52% nach 6 Mon./ k.A.	Ultraschall	Amenorrhagie (n = 6) Hysterektomie (n = 1)
Klein [20]	2001	35	46 (32–56)	bis 6 Monate Mean: 18,5 Wochen	k.A.	92% (24/26) nach 6 Monaten	49%/36% nach 6 Monaten	Ultraschall	Amenorrhagie (n = 4)
Worthington-Kirsch [41]	1998	53	43 (33–58)	3 Monate	98%(52/53)	88% (46/52) nach 3 Monaten	k.A./53% nach 3 Monaten	Ultraschall	Hysterektomie (n = 1) Obere GI-Blutung durch Erbrechen (n = 1)
Ravina Abstr. [59]	2000	286	21–53	k.A.	k.A.	80%	60%/k.A. nach 6 Monaten	k.A.	Keine gravierenden Komplikationen
Burnereau [43]	2000	58	44,5 (33–65)	bis 24 Monate	84% (49/58) bilaterale UAE	82% (22/27) nach 1 Jahr	51%/26% nach 1 Jahr	Ultraschall	Dissektion rechte A. iliaca ext. (n = 1)

men nachgewiesen werden, ohne eine therapeutische Konsequenz [44,45]. Bei Verdacht auf einen entzündlichen Prozess bei ansteigenden Temperaturen über 38,5 °C muss eine sofortige antibiotische Therapie eingeleitet werden. Hierfür empfiehlt sich die Anwendung eines Breitspektrumantibiotikums (z. B. 3 × 500 mg Imipenem (Zienam®)). Von einigen Arbeitsgruppen wird eine prophylaktische Antibiotika-Gabe empfohlen [15]. Eigene Erfahrungen zeigen, dass eine prophylaktische Antibiose nicht zwingend notwendig ist. Möglicherweise ist insbesondere bei sehr großen Myomen die Gabe von Antibiotika zur Reduktion des Infektionsrisikos der großen Nekrosen sinnvoll.

Bei einer Infektion des Endometriums oder Ischämie des gesamten Uterus kann in einzelnen Fällen trotz antibiotischer Therapie eine Hysterektomie zur Therapie nötig sein [12,18].

In einem Fall wird in der Literatur ein Todesfall nach UAE berichtet, hierbei entwickelte eine Patientin 7 Tage nach komplikationsloser UAE eine ausgeprägte abdominelle Symptomatik mit febrilen Temperaturen, die in der Folge zu einer Hysterektomie und nach 15 Tagen durch Multiorganversagen zum Tod führten [26] (siehe Tab. 2 und 3).

Bei einem kleinen Teil (1 bis 2%) der Patientinnen mit submukösen Myomen kann ein Auspressen der Myome über die Vagina

Tab 2 Vergleich der Kurzzeitergebnisse (< 45 Tage) [60–63]

	Hysterektomie	Myomektomie	UAE
technischer Erfolg [%]	100	96–100	95–100
Tod/10 000 Pat.	4–10	?	1
operative Schäden [%]	Abd 1 Lap 3	< 1	0
Fieber [%]	15	13	33
Reoperation [%]	0,2–1	1	0,1–1
Krankenhausdauer [d]	Abd 4,2 Vag 2,8	Lap 2,25 Abd 2,91	1–1,5
Schmerzdauer [d]	1–140	1–?	1–60

Tab 3 Vergleich der Langzeitergebnisse (> 45 Tage) [52, 63, 64]

	Hysterektomie	Myomektomie	UAE
Menorrhagie [% Besserung]	100	40–93	79–96
Schmerzen [% Besserung]	92–95	?	63–93
Rezidiv	0	6–51	0–?
Komplikationen [%]	Abd 17,2 Vag 23,3 Lap 19	–12	4–10
vorzeitige Menopause [%]	möglich	?	2–5
Schwangerschaftsrate nach Therapie [%]	0	48–56	2 (Ravina)

Abd: abdominal; Lap: laparoskopisch; Vag: vaginal

im Stück oder in Teilen erfolgen [18, 46], in der Regel spontan und ohne klinische Symptomatik. Patientinnen mit submukösen Myomen müssen daher darüber aufgeklärt werden und sollten ihren Gynäkologen beim Abgang von Teilen benachrichtigen. Einige Gynäkologen führen bei submukösen Myomen eine hysteroskopische Resektion dieser Myome vor UAE durch [44].

Als weitere wichtige Komplikation der UAE kann aufgrund einer Anastomose zwischen der A. ovarica und A. uterina eine ovarielle Insuffizienz mit vorzeitiger Menopause entstehen. Insbesondere

bei Anastomosen des Typ III, bei denen eine Hauptblutversorgung der Ovarien über die Uterusarterien vorliegt, ist dieses Risiko deutlich erhöht [47].

Fertilität und Schwangerschaft nach UAE

Derzeit liegen keine gesicherten Erkenntnisse bezüglich des Einflusses der UAE auf die Fertilität und den Schwangerschaftsverlauf vor. Die UAE ist derzeit noch nicht Methode der Wahl bei Frauen mit Myomen bei bestehendem Kinderwunsch. Dennoch liegen einzelne Fallberichte über Schwangerschaften nach Embolisation der Uterusarterien vor, wie eine Schwangerschaft nach Embolisation bei arteriovenöser Fistel [48]. Auch in weiteren Fällen konnte gezeigt werden, dass die Embolisation der Uterusarterien bei verschiedenen gynäkologischen Indikationen in keiner Beeinflussung der Fertilität oder des Schwangerschaftsverlaufs resultiert [49–51].

Ravina [52] publizierte die Ergebnisse von 12 Schwangerschaften bei 9 Frauen nach UAE mit einem mittleren Alter von 40 Jahren. Mit 5 Fehlgeburten lag die hohe Rate der Fehlgeburten nicht über dem altersentsprechenden Durchschnitt der Frauen über 40 Jahre. Als Geburtsmodus ist sowohl die Sectio caesarea als auch der Spontanpartus beschrieben. Auch andere Gruppen berichteten über komplikationslose Geburten nach UAE [19, 22, 53, 54]. Neben einer geringen Anzahl von Aborten werden fast alle Schwangerschaftsverläufe als nahezu komplikationslos beschrieben. Minderperfusions- oder Wachstumsretardierungen des Feten wurden nicht dokumentiert. Dies sind jedoch lediglich Einzelfälle und gelten derzeit nicht als Standardempfehlung. Dennoch weisen diese Ergebnisse daraufhin, dass auch nach UAE die Fortpflanzungsmöglichkeit erhalten werden kann. Bei einem noch bestehenden Kinderwunsch einer Patientin muss diese über die theoretische Beeinflussung der Fertilität durch die Embolisation aufgeklärt werden. Dennoch wird von vielen Radiologen eine Embolisation der Uterusarterien nur bei abgeschlossener Familienplanung durchgeführt. Derzeit besteht kein Konsens bezüglich des Vorgehens bei Kinderwunsch und nach derzeitiger Einschätzung sollte Patientinnen mit Kinderwunsch die operative Myomenukleation empfohlen werden.

Tab. 4 Sequenzprotokoll zur Kontrolle vor und nach UAE (Magnetom Symphony, Siemens, Erlangen, 1,5 Tesla) unter Verwendung einer Body-Array-Spule

Sequenz	TR (ms)	TE (ms)	Flipwinkel	Schichtdicke (mm)	Orientierung	Messzeit
Trufi trans	4,6	2,3	70°	8	transversal	0,27 min
T1-w SE	400	14	90°	6	sagittal	3,17 min
T1-w SE *	400	14	90°	8	transversal	3,17 min
T2-w TSE FS	4000	95	150°	6	sagittal	3,09 min
Flash 3D-GRE **	3,6	1,3	25°	1,6	koronar	22 s
KM-Applikation (Gd-DTPA 0,1 mmol/kg KG) mit Hochdruckinjektor (3 ml/s)						
Flash 3D-GRE **	3,6	1,3	25°	1,6	koronar	22 s
T1-w SE FS	400	14	90	8	transversal	4,23 min
T1-w SE FS	400	14	90	6	sagittal	4,23 min

* fakultativ ** vor UAE zur Gefäßdarstellung

Diskussion

Seit der erstmaligen Beschreibung der Myomembolisation 1995 durch Ravina [4] wurde diese Methode weltweit inzwischen in vielen Zentren zur Behandlung symptomatischer Myome erfolgreich eingesetzt [19,41,42].

Obwohl ein großer Teil der Patientinnen bei Auftreten der Symptome älter als 35 Jahre ist und die Familienplanung abgeschlossen ist oder die Patientinnen sich bereits in der Perimenopause befinden, stehen viele der Patientinnen einer operativen Therapie negativ gegenüber.

Als optimales konservatives Verfahren zur Behandlung der Myome muss die UAE die durch die Myome verursachten Symptome reduzieren, eine deutliche Größenreduktion der Myome (siehe Abb. 6) bei erhaltener Fertilität gewährleisten sowie das Auftreten von neuen Myomen verhindern. Die UAE scheint allen Anforderungen gerecht werden zu können. Einer der großen Vorteile der UAE gegenüber einer Operation ist die deutlich geringe periinterventionelle Belastung der Patientin, da während des Eingriffes keine Allgemeinanästhesie benötigt wird. Die durch die Embolisation auftretenden Ischämien und die daraus resultierenden Schmerzen erreichen das Maximum innerhalb der ersten 24 Stunden nach dem Eingriff, sind jedoch unterschiedlich stark ausgeprägt. Durch eine auf die Symptomatik abgestimmte Schmerzmedikation lassen sich diese Nebenwirkungen in der Regel gut behandeln. Abhängig von der Größe des Myoms kann die Schmerzsymptomatik bis zu 3 Wochen nach der Embolisation anhalten.

Es wurden zwar verschiedene sehr vielversprechende Arbeiten [18,19,41,42] über die UAE publiziert, jedoch wurde diese neue Methode bisher noch nicht anhand von randomisierten Kontrollstudien gegenüber einer Hysterektomie oder Myomektomie evaluiert und überprüft.

Aus diesem Grund sollte die Myomembolisation derzeit nicht als eine Standardtherapie angesehen werden und nur an spezialisierten Zentren durchgeführt werden, da zunächst in randomisierten Studien der Stellenwert der UAE gegenüber der Hysterektomie oder operativen Myomenukleation bezüglich Nebenwirkungsrate, Ansprechrates, Auftreten von Rezidiven und Patientenzufriedenheit ermittelt werden muss.

Die präinterventionelle Aufklärung der Patientinnen muss stets sehr sorgfältig erfolgen und auch seltene Komplikationen wie Fieber, Schmerzen, Thrombosegefahr, Fistelbildung, Blutungen, Infektion und Nekrose beinhalten, um den Patientinnen ein komplettes Bild über Vor- und Nachteile der Methode geben zu können.

Die UAE zeigt verglichen mit der chirurgischen Therapie kürzere Krankenhausliegezeiten und kürzere Erholungszeiten sowie die Möglichkeit der Erhaltung der Fertilität. Jedoch müssen die Langzeitergebnisse, der Einfluss auf die Fertilität und die Komplikationen weiter beobachtet werden.

Um die Myom-/Uterusembolisation einer Vielzahl von Patientinnen als gesicherte Alternative anbieten zu können, muss ein exakter Indikationskatalog erstellt werden und eine Evaluation der Vor- und Nachteile gegenüber der Myomenukleation oder Hysterektomie in Studien erfolgen. Ebenfalls sollten weitere Studien die Beurteilung der Effizienz der selektiven versus superselektiven Embolisation zum Ziel haben.

Die meisten interventionellen Radiologen besitzen die Ausrüstung und die Fachkenntnis zur sicheren Durchführung der UAE, so dass ein enormer Anstieg der Behandlungszahlen zu erwarten ist. Dennoch sollten die Embolisationen der Uterusarterien in der Anfangsphase nur von qualifizierten und erfahrenen Radiologen/Zentren durchgeführt werden, um hierdurch mögliche Komplikationen oder Nebenwirkungen niedrig zu halten und diese neue Technik zu etablieren. Hierfür wurden Trainingsstandards für Radiologen zur Durchführung der UAE vorgeschlagen [55].

Zusammenfassung

Bei der Embolisation von Myomen über die Arteria uterina handelt es sich um eine neue und alternative Methode bei der Behandlung des Uterus myomatosus. Die Uterusarterienembolisation (UAE) stellt für Patientinnen mit abgeschlossener Familienplanung und symptomatischem Uterus myomatosus eine Alternative zur operativen Myomenukleation oder Hysterektomie dar und wird sicherlich in der Zukunft eine breitere Anwendung finden.

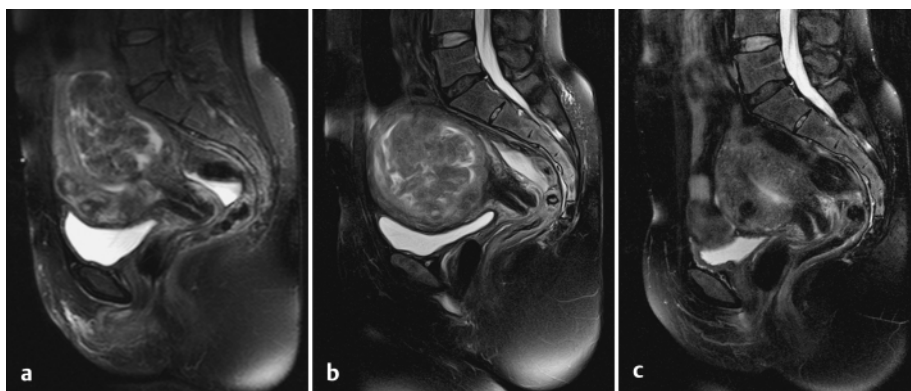


Abb. 6 Dokumentation eines sehr großen intramuralen Hinterwandmyoms in T2-gewichteten FS-Sequenzen sowie zweier kleiner Myome im Bereich der Vorderwand vor UAE (a). Nach unilateraler Embolisation des Hauptblutstroms des großen Myoms zeigte sich in der Kontrolle nach Embolisation der kontralateralen schon nach 6 Wochen eine ca. 30% Größenreduktion des behandelten Myoms (b). In der 3-Monats-Kontrolle nach der 2. Behandlung zeigte sich eine weitere deutliche Größenreduktion des Referenzmyoms, so dass es aktuell nicht mehr zur Darstellung kommt (c).

Literatur

- 1 Buttram VC Jr, Reiter RC. Uterine leiomyomata: etiology, symptomatology, and management. *Fertil Steril* 1981; 36: 433–445
- 2 Stewart EA. Uterine fibroids. *Lancet* 2001; 357: 293–298
- 3 Hausegger KA, Schreyer H, Bodhal H. Beckenarterienembolisation bei gynäkologischen Blutungen. *Fortschr Röntgenstr* 2002; 174: 809–818
- 4 Ravina JH, Herbreteau D, Ciraru-Vigneron N, Bouret JM, Houdart E, Aymard A, Merland JJ. Arterial embolisation to treat uterine myomata. *Lancet* 1995; 346: 671–672
- 5 Günther RW, Siggelkow W, Vorwerk D, Neulen J, Rath W. Behandlung von Uterusmyomen durch perkutane Transkatherterembolisation. *Dtsch Arztebl* 2002; 99: 1828–1835
- 6 Watson GM, Walker WJ. Uterine artery embolisation for the treatment of symptomatic fibroids in 114 women: reduction in size of the fibroids and women's views of the success of the treatment. *Bjog* 2002; 109: 129–135
- 7 Spies JB, Roth AR, Jha RC, Gomez-Jorge J, Levy EB, Chang TC, Ascher SA. Leiomyomata treated with uterine artery embolization: factors associated with successful symptom and imaging outcome. *Radiology* 2002; 222: 45–52
- 8 Siskin GP, Tublin ME, Stainken BF, Dowling K, Dolen EG. Uterine artery embolization for the treatment of adenomyosis: clinical response and evaluation with MR imaging. *AJR Am J Roentgenol* 2001; 177: 297–302
- 9 Hamm B. Stellenwert der MRT in der Diagnostik benignen und malignen Tumoren des Uterus. *Fortschr Röntgenstr* 1999; 170: 327–337
- 10 Nikolic B, Spies JB, Lundsten MJ, Abbara S. Patient radiation dose associated with uterine artery embolization. *Radiology* 2000; 214: 121–125
- 11 Pelage JP, Soyer P, Le Dref O, Dahan H, Coumbaras J, Kardache M, Rymer R. Uterine arteries: bilateral catheterization with a single femoral approach and a single 5-F catheter – technical note. *Radiology* 1999; 210: 573–575
- 12 Goodwin SC, McLucas B, Lee M, Chen G, Perrella R, Vedantham S, Muir S, Lai A, Sayre JW, DeLeon M. Uterine artery embolization for the treatment of uterine leiomyomata midterm results. *J Vasc Interv Radiol* 1999; 10: 1159–1165
- 13 Spies JB, Scialli AR, Jha RC, Imaoka I, Ascher SM, Fraga VM, Barth KH. Initial results from uterine fibroid embolization for symptomatic leiomyomata. *J Vasc Interv Radiol* 1999; 10: 1149–1157
- 14 Nikolic B, Spies JB, Campbell L, Walsh SM, Abbara S, Lundsten MJ. Uterine artery embolization: reduced radiation with refined technique. *J Vasc Interv Radiol* 2001; 12: 39–44
- 15 Kröncke TJ, Gauruder-Burmester A, Hamm B. Transarterielle Embolisation von Uterusmyomen – Eine neue Therapieoption bei symptomatischem Uterus myomatosis. *Fortschr Röntgenstr* 2002; 174: 1227–1235
- 16 Pelage JP, Le Dref O, Soyer P, Jacob D, Kardache M, Dahan H, Lassau JP, Rymer R. Arterial anatomy of the female genital tract: variations and relevance to transcatheter embolization of the uterus. *AJR Am J Roentgenol* 1999; 172: 989–994
- 17 Shlansky-Goldberg R, Cope C. A new twist on the Waltman loop for uterine fibroid embolization. *J Vasc Interv Radiol* 2001; 12: 997–1000
- 18 Pelage JP, Le Dref O, Soyer P, Kardache M, Dahan H, Abitbol M, Merland JJ, Ravina JH, Rymer R. Fibroid-related menorrhagia: treatment with superselective embolization of the uterine arteries and midterm follow-up. *Radiology* 2000; 215: 428–431
- 19 Bradley EA, Reidy JF, Forman RG, Jarosz J, Braude PR. Transcatheter uterine artery embolisation to treat large uterine fibroids. *Br J Obstet Gynaecol* 1998; 105: 235–240
- 20 Klein A, Schwartz ML. Uterine artery embolization for the treatment of uterine fibroids: an outpatient procedure. *Am J Obstet Gynecol* 2001; 184: 1556–1560discussion 1560–1553
- 21 Siskin GP, Stainken BF, Dowling K, Meo P, Ahn J, Dolen EG. Outpatient uterine artery embolization for symptomatic uterine fibroids: experience in 49 patients. *J Vasc Interv Radiol* 2000; 11: 305–311
- 22 Hutchins FL Jr, Worthington-Kirsch R, Berkowitz RP. Selective uterine artery embolization as primary treatment for symptomatic leiomyomata uteri. *J Am Assoc Gynecol Laparosc* 1999; 6: 279–284
- 23 Worthington-Kirsch R, Fueredi G, Goodwin S, Machan L, Niedzwiecki G, Reidy J, Spies J, Walker W. Polyvinyl alcohol particle size for uterine artery embolization. *Radiology* 2001; 218: 605–606
- 24 Reidy JF, Bradley EA. Uterine artery embolization for fibroid disease. *Cardiovasc Intervent Radiol* 1998; 21: 357–360
- 25 Katsumori T, Nakajima K, Mihara T, Tokuhiro M. Uterine artery embolization using gelatin sponge particles alone for symptomatic uterine fibroids: midterm results. *AJR Am J Roentgenol* 2002; 178: 135–139
- 26 Vashisht A, Studd J, Carey A, Burn P. Fatal septicaemia after fibroid embolisation. *Lancet* 1999; 354: 307–308
- 27 Spies JB, Benenati JF, Worthington-Kirsch RL, Pelage JP. Initial experience with use of tris-acryl gelatin microspheres for uterine artery embolization for leiomyomata. *J Vasc Interv Radiol* 2001; 12: 1059–1063
- 28 Bendszus M, Klein R, Burger R, Warmuth-Metz M, Hofmann E, Solymsi L. Efficacy of trisacryl gelatin microspheres versus polyvinyl alcohol particles in the preoperative embolization of meningiomas. *AJNR Am J Neuroradiol* 2000; 21: 255–261
- 29 Beaujeux R, Laurent A, Wassef M, Casasco A, Gobin YP, Aymard A, Rufenacht D, Merland JJ. Trisacryl gelatin microspheres for therapeutic embolization, II: preliminary clinical evaluation in tumors and arteriovenous malformations. *AJNR Am J Neuroradiol* 1996; 17: 541–548
- 30 Laurent A, Beaujeux R, Wassef M, Rufenacht D, Boschetti E, Merland JJ. Trisacryl gelatin microspheres for therapeutic embolization, I: development and in vitro evaluation. *AJNR Am J Neuroradiol* 1996; 17: 533–540
- 31 Nicholson TA, Pelage JP, Ettles DF. Fibroid calcification after uterine artery embolization: ultrasonographic appearance and pathology. *J Vasc Interv Radiol* 2001; 12: 443–446
- 32 McLucas B, Perrella R, Goodwin S, Adler L, Dalrymple J. Role of uterine artery Doppler flow in fibroid embolization. *J Ultrasound Med* 2002; 21: 113–120 quiz 122–113
- 33 Muniz CJ, Fleischer AC, Donnelly EF, Mazer MJ. Three-dimensional color Doppler sonography and uterine artery arteriography of fibroids: assessment of changes in vascularity before and after embolization. *J Ultrasound Med* 2002; 21: 129–133
- 34 Burn PR, McCall JM, Chinn RJ, Vashisht A, Smith JR, Healy JC. Uterine fibroleiomyoma: MR imaging appearances before and after embolization of uterine arteries. *Radiology* 2000; 214: 729–734
- 35 Li W, Brophy DP, Chen Q, Edelman RR, Prasad PV. Semiquantitative assessment of uterine perfusion using first pass dynamic contrast-enhanced MR imaging for patients treated with uterine fibroid embolization. *J Magn Reson Imaging* 2000; 12: 1004–1008
- 36 Hagspiel KD, Matsumoto AH, Berr SS. Uterine fibroid embolization: assessment of treatment response using perfusion-weighted extra-slice spin tagging (EST) magnetic resonance imaging. *J Magn Reson Imaging* 2001; 13: 982–986
- 37 Murase E, Siegelman ES, Outwater EK, Perez-Jaffe LA, Tureck RW. Uterine leiomyomas: histopathologic features, MR imaging findings, differential diagnosis, and treatment. *Radiographics* 1999; 19: 1179–1197
- 38 deSouza NM, Williams AD. Uterine arterial embolization for leiomyomas: perfusion and volume changes at MR imaging and relation to clinical outcome. *Radiology* 2002; 222: 367–374
- 39 Tranquart F, Brunereau L, Cottier JP, Marret H, Gallas S, Lebrun JL, Body G, Herbreteau D, Pourcelot L. Prospective sonographic assessment of uterine artery embolization for the treatment of fibroids. *Ultrasound Obstet Gynecol* 2002; 19: 81–87
- 40 Joyce A, Hessami S, Heller D. Leiomyosarcoma after uterine artery embolization. A case report. *J Reprod Med* 2001; 46: 278–280
- 41 Worthington-Kirsch RL, Popky GL, Hutchins FL Jr. Uterine arterial embolization for the management of leiomyomas: quality-of-life assessment and clinical response. *Radiology* 1998; 208: 625–629
- 42 Goodwin SC, Walker WJ. Uterine artery embolization for the treatment of uterine fibroids. *Curr Opin Obstet Gynecol* 1998; 10: 315–320
- 43 Brunereau L, Herbreteau D, Gallas S, Cottier JP, Lebrun JL, Tranquart F, Fauchier F, Body G, Rouleau P. Uterine artery embolization in the primary treatment of uterine leiomyomas: technical features and prospective follow-up with clinical and sonographic examinations in 58 patients. *AJR Am J Roentgenol* 2000; 175: 1267–1272
- 44 Machan L, Goodwin S, Worthington-Kirsch R, Spies R. Fibroid embolization: Periprocedural care. *Seminars in Interventional Radiology* 2000; 17: 247–254
- 45 Vott S, Bonilla SM, Goodwin SC, Chen G, Wong GC, Lai A, Yegul T, DeLeon M. CT findings after uterine artery embolization. *J Comput Assist Tomogr* 2000; 24: 846–848

- ⁴⁶ Abbara S, Spies JB, Scialli AR, Jha RC, Lage JM, Nikolic B. Transcervical expulsion of a fibroid as a result of uterine artery embolization for leiomyomata. *J Vasc Interv Radiol* 1999; 10: 409–411
- ⁴⁷ Razavi MK, Wolanske KA, Hwang GL, Sze DY, Kee ST, Dake MD. Angiographic classification of ovarian artery-to-uterine artery anastomoses: initial observations in uterine fibroid embolization. *Radiology* 2002; 224: 707–712
- ⁴⁸ Forsman L, Lundberg J, Scherten T. Conservative treatment of uterine arteriovenous fistula. *Acta Obstet Gynecol Scand* 1982; 61: 85–87
- ⁴⁹ Stancato-Pasik A, Mitty HA, Richard HM 3rd, Eshkar N. Obstetric embolotherapy: effect on menses and pregnancy. *Radiology* 1997; 204: 791–793
- ⁵⁰ Poppe W, van Assche FA, Wilms G, Favril A, Baert A. Pregnancy after transcatheter embolization of a uterine arteriovenous malformation. *Am J Obstet Gynecol* 1987; 156: 1179–1180
- ⁵¹ Vedantham S, Goodwin SC, McLucas B, Mohr G. Uterine artery embolization: an underused method of controlling pelvic hemorrhage. *Am J Obstet Gynecol* 1997; 176: 938–948
- ⁵² Ravina JH, Vigneron NC, Aymard A, Le DrefO, Merland JJ. Pregnancy after embolization of uterine myoma: report of 12 cases. *Fertil Steril* 2000; 73: 1241–1243
- ⁵³ McLucas B, Goodwin S, Adler L, Rappaport A, Reed R, Perrella R. Pregnancy following uterine fibroid embolization. *Int J Gynaecol Obstet* 2001; 74: 1–7
- ⁵⁴ Vashisht A, Smith JR, Thorpe-Beeston G, McCall J. Pregnancy subsequent to uterine artery embolization. *Fertil Steril* 2001; 75: 1246–1248
- ⁵⁵ Spies J, Niedzwiecki G, Goodwin S, Patel N, Andrews R, Worthington-Kirsch R, Lipman J, Machan L, Sacks D, Sterling K, Lewis C. Training standards for physicians performing uterine artery embolization for leiomyomata: consensus statement developed by the Task Force on Uterine Artery Embolization and the standards division of the Society of Cardiovascular & Interventional Radiology – August 2000. *J Vasc Interv Radiol* 2001; 12: 19–21
- ⁵⁶ Andersen PE, Lund N, Justesen P, Munk T, Elle B, Floridon C. Uterine artery embolization of symptomatic uterine fibroids. Initial success and short-term results. *Acta Radiol* 2001; 42: 234–238
- ⁵⁷ McLucas B, Reed RA, Goodwin S, Rappaport A, Adler L, Perrella R, Dalrymple J. Outcomes following unilateral uterine artery embolisation. *Br J Radiol* 2002; 75: 122–126
- ⁵⁸ Spies JB, Ascher SA, Roth AR, Kim J, Levy EB, Gomez-Jorge J. Uterine artery embolization for leiomyomata. *Obstet Gynecol* 2001; 98: 29–34
- ⁵⁹ Ravina JH, Aymard A, Ciraru-Vigneron N, Ledreff O, Merland JJ. [Arterial embolization of uterine myoma: results apropos of 286 cases]. *J Gynecol Obstet Biol Reprod (Paris)* 2000; 29: 272–275
- ⁶⁰ LaMorte AI, Lalwani S, Diamond MP. Morbidity associated with abdominal myomectomy. *Obstet Gynecol* 1993; 82: 897–900
- ⁶¹ Iverson RE Jr, Chelmow D, Strohbehn K, Waldman L, Evantash EG. Relative morbidity of abdominal hysterectomy and myomectomy for management of uterine leiomyomas. *Obstet Gynecol* 1996; 88: 415–419
- ⁶² Carlson KJ, Miller BA, Fowler FJ Jr. The Maine Women's Health Study: Outcomes of hysterectomy. *Obstet Gynecol* 1994; 83: 556–565
- ⁶³ Lumsden MA. Embolization versus myomectomy versus hysterectomy: which is best, when? *Hum Reprod* 2002; 17: 253–259
- ⁶⁴ Graves EJ. National hospital discharge survey. *Vital Health Stat* 13, 1992: 1–62

Buchbesprechung

Ganzkörper-MR-Tomographie

E. J. Rummeny, P. Reimer, W. Heindel. (Hrsg.)

2002. € 129,00. Das Buch ist erschienen in der Referenz-Reihe Radiologie, Thieme-Verlag

Wie handelt man ein Thema wie die Ganzkörper-MR-Tomographie, über die es Schränke voller Literatur gibt, in einem einzigen Band ab, ohne einerseits sehr oberflächlich zu bleiben oder andererseits einen unhandlichen, dicken Wälzer zu produzieren? Eine überzeugende Antwort auf diese Frage stellt das jüngst in der Referenz-Reihe Radiologie (RRR) erschienene Buch „Ganzkörper-MR-Tomographie“ dar. Den 34 beteiligten Autoren ist es gelungen, in insgesamt 33 Kapiteln auf knapp 700 Seiten das weit gefasste Thema knapp und dennoch umfassend darzustellen. Das Buch macht seinem Titel „Ganzkörper“-MRT alle Ehre, denn abgesehen vom Neurokranium werden alle Körperbereiche thematisch berücksichtigt. Dazu wurde das Buch in 9 große Kapitel gegliedert. Nach dem unvermeidlichen Kapitel über die Grundlagen der MR-Tomographie folgen geordnet nach anatomischen bzw. funktionellen Gesichtspunkten Kapitel über den Gesichtsschädel und Hals, den Thorax, die weibliche Brust, das Abdomen, das Becken, die Lymphknoten, das periphere Skelett und die Gefäße. Diese 9 großen Hauptkapitel sind in weitere Unterkapitel aufgeteilt. Das Thema Abdomen nimmt mit 180 Seiten er-

wartungsgemäß den größten Raum ein. Recht ausführlich ist auch das Kapitel zum peripheren Skelett, das 110 Seiten umfasst. Die besondere Stärke des Buches liegt in der Übersichtlichkeit, Kompaktheit und Systematik der Darstellung, die durch die bewährte farbliche Absetzung der zahlreichen eingefügten Tabellen, Merkpunkte und Zusammenfassungen noch verstärkt wird. Auch praktische Hinweise zur Untersuchungstechnik fehlen nicht. Die mehr als 1000 Abbildungen sind von guter Qualität, und die dargestellten Befunde werden ausführlich erläutert. Nur mit der Kennzeichnung der Befunde in den Abbildungen hätten einige Autoren noch etwas großzügiger sein können. Wer weiterführende Informationen sucht, findet sie in der Literatur, auf die am Ende jedes Unterkapitels verwiesen wird. Das Sachverzeichnis ist umfassend.

An wen wendet sich das Buch? Ein Adressat ist sicher der Assistent, der sich auf die Facharztprüfung vorbereitet. Wer weiß, was in diesem Buch zum Thema Ganzkörper-MRT steht, wird Prüfungsfragen zu diesem Thema gelassen entgegen sehen können. Aber auch dem Facharzt, der das Wesentliche zu einem bestimmten Thema didaktisch gut aufbereitet kurz nachlesen oder seine Kenntnisse auffrischen will, ist das Buch zu empfehlen. Der Preis ist dem Gebotenen angemessen.

K. Schürmann, Aachen